Corneliu DIACONU

ELEMENTE DE PATOLOGIE CHIRURGICALĂ

*

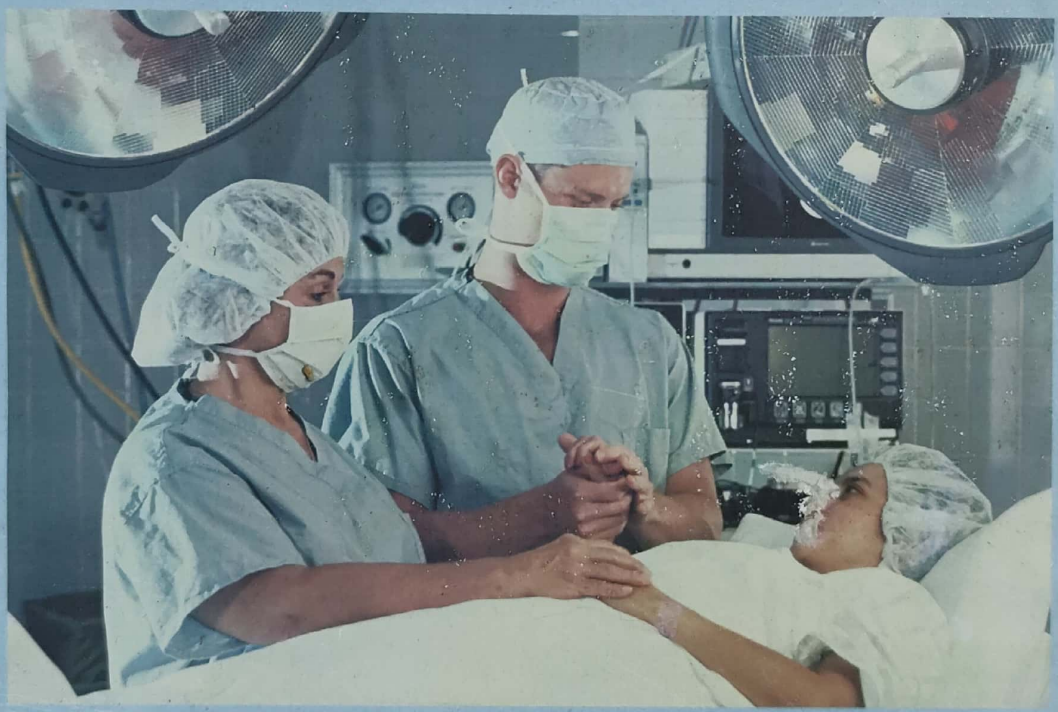

IAŞI 2002

Scanned with OKEN Scanner

Corneliu DIACONU

Pentru tinărul colaborator
Timofeiov cu speranța că ți
va fi de folos.

Iulie 2003. Diaconu

ELEMENTE DE PATOLOGIE CHIRURGICALĂ

*

EDITURA "TERRA NOSTRA"
IAŞI 2002

Scanned with OKEN Scanner

Corneliu DIACONU

ELEMENTE DE PATOLOGIE CHIRURGICALĂ

*

IAŞI 2002

Scanned with OKEN Scanner

EDITURA "TERRA NOSTRA"

Profesori referenți:
Prof. dr. Cristian Dragomir
Prof. dr. Mihai Stoian

Descrierea CIP a Biliotecii Naționale a României
DIACONU, CORNELIU
Elemente de patologie chirurgicală, vol. 1/ Corneliu Diaconu
Iaşi, Terra Nostra, 2002
p.177, 29 cm
ISBN 973-85547-8-0

Scanned with OKEN Scanner

CUPRINS

Capitolul I: BOLILE GLANDEI TIROIDIENE.....1

Capitolul II: BOLILE CHIRURGICALE MAMARE.....24

Capitolul III: BOLILE CHIRURGICALE ALE ESOFAGULUI..... .72

Capitolul IV: BOLILE STOMACULUI ŞI ALE DUODENULUI.....103

Capitolul V : PATOLOGIA INTESTINULUI SUBȚIRE.....125

Capitolul VI: PATOLOGIA COLONULUI ÎN AFARA URGENȚEI.....137

Capitolul VII: BOLILE ANALE ŞI ALE REGIUNII PERIANALE..... 160

Scanned with OKEN Scanner

BOLILE GLANDEI TIROIDE

Glanda tiroidă ocupă primul loc, ca incidenţă în ceea ce priveşte morbiditatea, în raport cu celelalte glande endocrine.

Bolile glandei tiroide sunt împărţite în patru mari grupe:

①afecţiuni inflamatorii acute, subacute şi cronice;

②hipertiroidiile;

③afecţiuni distrofice;

④tumori maligne.

1.Afecţiunile inflamatorii acute

Inflamaţia glandei tiroide anterior sănătoasă poartă denumirea de tiroidită; atunci când inflamaţia survine pe o guşă se numeşte strumită. Frecvenţa acestor afecţiuni este de 1% din patologia glandei tiroide.

Tiroidita acută poate avea două forme clinice: nesupurată şi supurată.

1.1.***Tiroidita acută nesupurată*** apare mai frecvent la femeia tânără, frecvent în evoluţia unor boli infecţioase de etiologie virală sau microbiană) (adenoviroze, parotidita epidemică, rujeolă, pneumonii, septicemii stafilococice/streptococice), infecţia realizându-se pe cale hematogenă, mai rar limfatică.

Simptomatologia. Debutul bolii este acut prin febră mai mare de 38°C, frisoane, cefalee, curbatură, diminuarea apetitului şi după 3-4 zile bolnavul are senzaţia de tensiune dureroasă în glanda tiroidă, durarea iradiază în ceafă, este accentuată de deglutiţie şi de vorbire, vocea este răguşită. Examenul local constată poziţia antalgică pe care o adoptă bolnavul de autoflexie a capului, palparea constată mărirea în volum a glandei tiroide, de consistenţă fermă, durerea se accentuează la palpare.

Explorările de laborator arată creşterea VSH-ului, a gamaglobulinelor, frecvent a leucocitelor.

Iodocaptarea este foarte scăzută.

Scanned with OKEN Scanner

Evoluţia spontană a bolii, în general, este fără complicaţii, dar trenantă 3-4 săptămâni. Sub tratament evoluţia este scurtată la câteva zile.

Tratamentul constă în antibioterapie cu spectru de acţiune pe cocci, corticoterapie sub formă de prednison. Radioterapia cu raze X este astăzi contraindicată de cei mai mulţi datorită relaţiei care se face cu cancerul tiroidian. În convalescenţă se va administra iodură de potasiu 1 mg/24 ore, timp de 14 zile.

1.2. ***Tiroiditele acute supurate***

Ca incidenţă în ultimul timp sunt mai frecvente decât formele nesupurate şi pot să apară ca un stadiu evolutiv al formei precedente sau să apare pe o guşă preexistentă. Infecţia se realizează tot pe cale hematogenă şi este determinată de stafilococ, pneumococ, streptococ.

Simptomatologie. Debutul este brutal cu febră, frisoane, cefalee, alterarea stării generale, iar local regiunea subtiroidiană devine turgidă, tegumentele eritematoase, la palpare apare godeu şi se accentuează durerea. Prin compresiune de vecinătate se explică apariţia disfagiei, dispneei, voce aspră (ca rezultat a iritaţiei nervului recurent). Infecţia frecvent interesează un singur lob şi atunci când antibioterapia a fost instituită tardiv sau nu a fost administrată, evoluţia este către abcedare.

Tratamentul constă în antibioterapie pe cale i.m. sau i.v., incizie şi drenaj pentru abcese şi ablaţia subtotală a lobului tiroidian atunci când infecţia s-a dezvoltat pe o guşă (strumită).

1.3.***Tiroidita subacută De Quervain***

Este o formă prelungită a unui proces inflamator tiroidian uneori de câteva luni.

Etiologia este virală, apărând în urma unor infecţii acute virale ale căilor aeriene superioare.

Scanned with OKEN Scanner

Anatomopatologic se constată distrucţia foliculilor tiroidieni şi apariţia unei reacţii granulomatoase în jur (formată din celule gigante şi histiocite), de aici şi o altă denumire a ei de tiroidită granulomatoasă.

Simptomatologie.

Debutul este acut, însă mai puţin zgomotos comparativ cu tiroidita acută, prin durere situată într-un lob tiroidian, mai rar în ambii lobi; durerea iradiază către baza craniului şi retroauricular; uneori se asociază nervozitate, tahicardie, pierdere ponderală şi tremurături. Examenul local nu evidenţiază semne de inflamaţie în regiunea cervicală anterioară, subhioidian.

Examenele de laborator arată VSH crescut şi o creştere a α_2-globulinelor.

Explorările imagistice: scintigrafia arată o hipofixare a iodului radioactiv; P.B.I.(iodul proteic) este crescut în timp ce fixarea iodului radioactiv este scăzută.

Diagnosticul diferenţial se impune a fi făcut cu tiroidita Hashimoto, cu cancere tiroidiene, cu hemoragiile intrachistice tiroidiene, cu guşile vechi.

Tratamentul asociază antibioterapia cu cortizonul; iniţial dozele de cortizon sunt de 40 mg/24 ore timp de 10-14 zile pentru ca ulterior să scadă la jumătate pentru 1-2 săptămâni. Administrarea de hormoni tiroidieni timp de 2-3 luni este necesară pentru a pune în repaus ţesutul tiroidian şi a-I asigura refacerea.

1.4.*Tiroiditele cronice*

Acest grup de boli tiroidiene cuprind tiroidite specifice, de tipul tiroiditelor luetice, actinomicotice şi cazeoase (leziuni excepţional de rar întâlnite astăzi) şi tiroidite nespecifice. Din categoria tiroiditelor nespecifice fac parte:

-tiroidita Hashimoto;

-tiroidita Riedel.

1.4.1. *Tiroidita cronică Hashimoto*

Denumită şi tiroidita limfomatoasă, este cea mai frecventă dintre tiroidite.

Scanned with OKEN Scanner

Etiologia se consideră că este o boală autoimună în care pacienţii devin sensibilizaţi împotriva ţesutului tiroidian propriu şi fac anticorpi antitiroidieni.

Tiroidita limfomatoasă se întâlneşte mai ales la femei între 40-60 ani, dezvoltându-se pe o guşă preexistentă.

Simptomatologie.

Debutul bolii este insidios, guşa creşte treptat în volum, însoţindu-se uneori de jenă dureroasă şi ascensiuni febrile.

Examenul obiectiv constată mărirea difuză în volum a glandei tiroide cu suprafaţa netedă şi consistenţă elastică de unde denumirea de "corp tiroidian gumat", pielea este nemodificată şi nu apar semne de compresiune.

Se mai descriu forme asociate cu hipertiroidie şi mai rar forme nodulare.

Anatomia patologică arată o infiltraţie intensă limfoplasmocitară difuză cu formarea de foliculi limfoizi pe alocuri, foliculii tiroidieni au epiteliul în degenerescenţă, celulele care devin eozinofile şi se hipertrofiază (celule oncocitare sau oxifile ale lui Askanasy sau ale lui Hurtle).

Explorări de laborator: VSH-ul este uşor crescut, gamaglobulinele au valori ridicate, titrul ridicat al anticorpilor serici antimicrosomiali şi antitireoglobulină sunt de ajutor în diagnostic. Explorarea funcţiei tiroidiene arată: fixarea tiroidiană a iodului radioactiv este normală sau uşor crescută iar P.B.I. este în limite normale, în primele luni de evoluţie a bolii. În faza de evoluţie avansată a bolii, atunci când se instalează hipotiroidia, fixarea iodului radioactiv şi P.B.I. scad. În formele nodulare se recomandă puncţia biopsie.

Tratamentul adecvat pentru cei mai mulţi pacienţi constă în administrarea de doze supresive a hormonilor tiroidieni.

Tratamentul chirurgical este recomandat în caz de eşec al tratamentului medical, pentru suspiciunea de malignitate sau din raţiuni cosmetice. Postoperator este necesar tratament aditiv cu hormoni tiroidieni pentru a preveni mixedemul.

1.4.2.*Tiroidita lemnoasă Riedel*

Scanned with OKEN Scanner

Este cea mai rară dintre tiroidite şi se instalează între 30 şi 50 ani.

Simptomatologie.

Debutul este insidios marcat de constricţie locală cervicală care treptat progresiv se asociază de disfagie, dispnee, disfonie şi durere. Iniţial boala interesează un singur lob, ulterior devine difuză, conturul glandei este păstrat la început, apoi se şterge. Pielea este nemodificată, iar la palpare există o masă difuză, fără a se individualiza glanda, foarte dură, duritate "lemnoasă".

Anatomia patologică constată înlocuirea glandei tiroidiene de către o masă scleroasă, cu puţine limfocite şi celule epitelioide care face corp comun cu structurile vecine şi în care elementele tiroidiene abia se recunosc. Procesul de fibroză interesează şi muşchii şi se extinde la trahee şi esofag.

Tratamentul are ca obiectiv de a corecta hipotiroidisul şi de a elibera suficient, din blocul de fibroză, traheea şi esofagul.

2.Hipertiroidiile

Hipertiroidismul este cauzat fie de hiperfuncţia parenchimului tiroidian în totalitate, fie de o zonă bine delimitată, adesea sub forma unui nodul, hiperfuncţia fiind în grade diferite.

Anatomoclinic există mai multe entităţi:

2.1.Boala Graves-Basedow.

2.2.Adenomul toxic tiroidian (boala Plummer).

2.3.Hipertiroidiile secundare.

2.1.Boala Graves-Basedow

Patogenia bolii nu este sigură. Se consideră că boala Graves ar fi o boală autoimună, rezultată dintrun defect al imunităţii mediate celular. Este produsă o substanţă "long acting thyroid stimulator (LATS)" care creşte volumul glandei tiroide şi secreţia hormonului tiroidian. Se pare că eliberarea de LATS (posibil anticorp sintetizat în ţesutul limfatic) este dependentă de infecţii virale, traume psigice, emoţii.

Scanned with OKEN Scanner

Simptomatologie

a)*Manifestările locale* constau în mărirea moderată şi difuză în volum a glandei tiroide şi consistenţa este moale, elastică, rareori are aspectul de guşă nodulară.

b)*Exoftalmia* este un simptom constant şi dominant, de obicei bilaterală, mai frecventă la femei. Uneori este foarte importantă, îmbrăcând aspectul de buftalmie. Protruzia globilor oculari imprimă faciesului aspectul tragic şi este însoţită de edem palpebral. Exoftalmia se explică printr-un important edem palpebral. Lărgirea fantei palpebrale se datorează contracţiei prelungite a muşchiului ridicător al pleoapei inferioare şi face imposibilă uneori închiderea fantei palpebrale şi consecutiv tulburări de nutriţie a corneei şi orbire.

c)*Tulburările cardiovasculare*

Tahicardia sinusală (peste 100 bătăi/minut), uneori asociată cu tulburări de ritm, este un semn util pentru diagnostic, dar şi pentru urmărirea eficienţei tratamentului medicamentos. Tahicardia persistă şi în repaus şi se accentuează la effort fizic şi la stări emoţionale. La pacienţii cu suferinţă veche a bolii Basedow, netrataţi pot apare leziuni ireversibile ale miocardului, ca urmarea suprasolicitării contractile.

d)*Tulburările psihice şi nervoase* sunt caracterizate prin labilitate afectivă (emotivitate exagerată, plâng uşor, se inervează uşor), somnul este obsesivo-fobic, dar cu păstrarea discernământului critic.

Tulburările vegetative cardiace sunt predominant simpatice: tahicardii, aritmii, tulburări vasomotorii, transpiraţie.

Tulburările vegetative ale tubului digestiv sunt parasimpatice reprezentate prin accelerarea tranzitului intestinal, cu diaree.

Tulburările motorii ale musculaturii scheletice sunt reprezentate prin tremurături ale extremităţilor, în special la membrele superioare, cap.

Reflexele osteotendinoase sunt exagerate.

e)*Tulburări viscerale diverse.*

Scanned with OKEN Scanner

Sunt diverse: respiratorii (tahipnee), digestive (bulimie, diaree), urinare (polakiurie).

f)*Tulburări trofice*: tegumente umede şi calde, cu eriteme trecătoare, unghiile sunt casante, părul cade uşor, osteoporoză difuză ca urmnare a perturbării metabolismului fosfocalcic.

g)*Tulburări endocrine*

Insuficienţa corticosuprarenaliană însoţită de melanodermie şi de scăderea eliminărilor urinare a 17 cetosteroizilor. Gonadele ajung atrofice după o evoluţie de durată a bolii Basedow. Rareori este prezentă hipertrofia timusului.

h)*Tulburări metabolice*. Cea mai importantă este pierderea ponderală importantă.

Explorări de laborator

Testele de laborator relevă creşterea de T_4 şi T_3 şi a P.B.I. (>8 gama5) (fracţiunea organică a iodului tisular – protein bound iodine). Au fost semnalate cazuri de boală Basedow cu creşterea numai de T_3 (denumită toxicoza T_3), după cum la pacienţii cu stare generală critică a fost găsită numai creşterea tiroxinei (T_4) şi aceasta se explică prin scăderea conversiei de T_4 în T_3.

Curba iodocaptării (de fixaţie a I^{131}) are un profil unghiular cu un maxim precoce între 2-6 ore (50-90% din întreaga doză), urmată de o descreştere rapidă, formând "unghiul de fugă", care a fost considerat patognomonic pentru diagnosticul de hipertiroidie de către Dreyfus.

Scintigrafia tiroidiană arată o fixare intensă şi difuză a izotopului radioactiv.

În formele medii de hipertiroidism testele de laborator sunt puţin modificate; în acest caz două teste adiţionale sunt de ajutor:

-testul de supresie pentru T_3;

-testul eliberării de TRH.

Scanned with OKEN Scanner

În testul supresiei T_3 pacientul hipertiroidian are o insuficientă supresie tiroidiană a radioiodului când primeşte radioiod exogen.

În testul TRH insuficienţa nivelelor TSH serice de a creşte la administrarea de TRH la pacienţii hipertiroidieni.

Diagnosticul diferenţial

Există o serie de afecţiuni care clinic sunt greu de diferenţiat de hipertiroidiam: boli cardiace, necroza anxioasă, sindroame de climax, miastenia, dar şi o serie de boli sumpsumptive (tuberculoza, ciroza). Diferenţierea este greu de făcut în special la pacienţii cu glanda tiroidă în limite normale sau ceva mai mare faţă de normal.

Testele de laborator, precum şi explorările specifice pentru funcţia glandei tiroide, ne pune pe calea diagnosticului.

Exoftalmia poate fi confundată cu tumorile de orbită care duc la protruzia globului ocular; de asemenea oftalmoplegia poate fi determinată de miastenie. O serie de explorări imagistice ne pune pe calea diagnosticului: CT, RMN.

Tratament

Tratamentul trebuie individualizat şi depinde de vârsta pacientului, starea de sănătate şi mărimea glandei tiroide..

Măsurile terapeutice care pot fi aplicate sunt trei:

a)antitiroidiene de sinteză;

b)radioiod;

c)tiridectomia.

a)*Medicaţia antitiroidiană*. O serie de preparate interferează cu legarea iodului de tirozină şi formarea tiroglobulinei, în această categorie intră proziltiouracil care se administrează în doză de 300-1000 mg/zilnic, per os şi methinazol, în doză de 30-100 mg/zilnic.

Acest tratament poate fi utilizat ca măsură terapeutică de sine stătătoare sau ca o măsură pregătitoare pentru tratamentul cu radioiod sau pentru secvenţa chirurgicală, în prima eventualitate scopul acestui tratament este de a menţine

Scanned with OKEN Scanner

pacientul în stare de eutiroidie până când apare remisia spontană a bolii, ceea ce se întâlneşte la 30% din pacienţi. Efectele secundare cuprind hipotiroidism, agranulocitoză.

b)*Radioiodul* sub formă de I^{131} este indicat la pacienţii cu risc pentru tratamentul chirurgical şi la pacienţii cu hipertiroidiam recurent. Acest tratament este realizat în siguranţă atunci când pacientul a devenit eutiroidian după ce a primit medicaţie antitiroidiană.

După primul an de tratament creşte incidenţa hipotiroidismului cu 3% pe an. Radioiodul aparent nu creşte riscul pentru cancer, dar poate produce anomalii cromozomiale la făt dacă este administrat în perioada sarcinii; de asemenea poate cauza anomalii cromozomiale ale celulelor germinale dacă este administrat în copilărie sau în perioada adultului tânăr.

c)*Tratamentul chirurgical* constă în tiroidectomie subtotală. Obiectivele chirurgiei sunt de a îndepărta ţesut tiroidian astfel încât să corectete hipertiroidismul, dar să păstreze suficient parenchim (10-20 g) astfel încât să prevină hipotiroidismul. Cu toate acestea hipotiroidia apare în jur de 40% din cazuri.

Indicaţiile tratamentului chirurgical sunt:

-când remisiunea nu apare după un tratament efectuat timp de un an la adult sau timp de 3 luni la copil;

-când pacientul refuză medicaţia;

-când apar reacţii alergice la drogurile antitiroidiene;

-în prezenţa unei guşe foarte mari sau a unei guşi polinodulare cu o relativă fixare a radioiodului;

-în prezenţa unui nodul tiroidian suspect;

-pentru tratamentul pacientelor însărcinate sau a copiilor precum şi a femeilor care doresc să aibă o sarcină în următorul an.

Scanned with OKEN Scanner

Pregătirea preoperatorie

Scopul pregătirii preoperatorii este de a reduce la minimum riscul tiroidectomiei şi acest deziderat se obţine prin crearea entiroidiei preoperatorii. În acest sens se folosesc drogurileantitiroidiene sau propranolol.

Drogurile antitiroidiene sunt utilizate până când pacientul devine eutiroidian. Timp de 10-15 zile preoperator se va administra soluţie de iodură de potasiu sau soluţie Lugol, în scopul de a reduce friabilitatea şi vascularizaţia glandei tiroide, permiţând tehnica chirurgicală mai uşoară.

Propranololul este indicat la pacienţii care au reacţii adverse la drogurile antitiroidiene; el va fi asociat cu soluţia Lugol. Propranololul va fi administrat şi intraoperator pentru a preveni criza tireotoxică, ştiind că durata de înjumătăţire a hormonilor tiroidieni circulanţi este de 5-10 zile.

Complicaţiile tiroidectomiei

a)*Criza tireotoxică* – stare hipermetabolică caracterizată prin tahicardie şi hiperpirexie, determinată de nivelele ridicate ale hormonilor tiroidieni în periferie. De aceea un dicton clasic spunea:"în cadrul operaţiei pentru boală Basedow, glanda tiroidă trebuie furată şi nu operată", acest dicton sugerează că e absolut necesar ca manevrele chirurgicale să fie blânde pe glanda tiroidă şi să nu o malaxeze, atunci când operaţia este făcută pentru boala Basedow. Atunci când s-a instalat criza tireotoxică se vor administra propranolol, hemisuccinat de hidrocortizon, iod şi chiar doze mari de antitiroidiene.

b)*Hemoragia* manifestă sub forma de sângerare activă exteriorizată pe lama de dren sau sub forma unui hematom compresiv pe căile respiratorii superioare, necesită hemostază chirurgicală de urgenţă.

c)*Lezarea nervului recurent* unilaterală se manifestă prin răguşeală, dacă nervul este numai elongat sau contuzionat, dar indemn anatomic, vocea reapare la 3 săptămâni sau mai târztiu până la 3 luni postoperator. Dacă nervul a fost secţionat bilateral se produce paralizia corzilor vocale în poziţie de adducţie mediană, cu închiderea fantei glotice. În acest caz se impune traheostomia de

Scanned with OKEN Scanner

urgență. Ulterior pentru a evita traheostomia permanentă se poate recurge la fixarea laterală a corzilor vocale la cartilagiile aritenoide.

d)*Hipoparatiroidismul* apare în primele 24 ore postoperator şi se manifestă prin nervozitate, anxietate, creşterea transmiterii influxului neuro-muscular (semnele Chvostek, Trousseau). Tratamentul va consta în administrarea de gluconat de calciu i.v., urmată de preparate de calciu per os pentru câteva zile, când de regulă hipocalcemia dispare.

2.2. ***Adenomul toxic tiroidian (boala Plummer)***

Este o hipertiroidie cauzată de un nodul hiperfuncțional autonom, în timp ce restul glandei este nefuncțională. Această entitate anatomoclinică apare în decada a VI-a de viață mai frecvent la femeie, uneori pe un nodul asimptomatic, care brusc devine hiperactiv.

Simptomatologia este cea caracteristică hipertiroidiei, cu toate semnele găsite în boala Basedow, lipsind exoftalmia; pe primul plan se găsesc semnele cardiace, de cele mai multe ori sub formă de aritmii. Pentru persoanele netratate o lungă perioadă de timp există riscul instalării insuficienței cardiace. De cele mai multe ori se găseşte un nodul de dimensiune mică sau medie în unul din lobii tiroidieni.

Explorările de laborator arată creşterea de T_3 şi T_4, fixarea iodului radioactiv este crescută în nodul, dozarea TSH-ului arată valori normale, deci el este autonom față de hipofiză. Scintigrama tiroidiană este foarte utilă pentru stabilirea diagnosticului; ea arată un nodul hiperfixant în timp ce restul glandei este afixatoare.

Tratament

Singura măsură terapeutică eficace este ablația chirurgicală a nodulului hiperfuncțional şi a unei lame de parenchim tiroidian normal din jur. Înainte de a decide amploarea intervenției, se va efectua o explorare atentă prin palpare a restului glandei tiroide pentru a exclude existența altor noduli neevidențiați pe

Scanned with OKEN Scanner

scintigramă; atunci când sunt prezenți mai mulți noduli tiroidieni se va practica tiroidectomia.

Pregătirea preoperatorie este asemănătoare cu cea din boala Basedow.

O varietate a adenomului toxic tiroidian este *guşa multinodulară toxică*, care prezintă aceeaşi simptomatologie cu adenomul toxic, dar este generată de mai mulți noduli hiperfuncționali. Tratamentul va consta în tiroidectomie.

3.Guşa simplă (sau distrofia endemică tireopată)

Ea poate să apară cu caracter endemic şi anume în ariile geografice în care iodul în apă are o concentrație foarte scăzută, dar poate să apară la pubertate spontan sau în cursul sarcinii la femei care nu provin din zone endemice.

Patogenie

Absența iodului în apă are drept consecință imposibilitatea formării tireoglobulinei şi mai departe a hormonilor tiroidieni, scăderea în sânge a concentrației hormonilor tiroidieni, are drept consecință stimulare prin mecanism de feed-back a hipotalamusului, acesta eliberează "thyreotropic releasing factor" (TRF) care la rândul său stimulează hipofiza care secretă TSH. Receptorii pentru TSH se găsesc pe membrana tireocitului, sub acțiunea TSH creşte activitatea adenilciclazei. Aceasta creşte producerea de cAMP şi funcția celulelor tiroidiene dar şi creşterea lor. Neexistând iod hormonii tiroidieni nu se pot sintetiza în schimb glanda va creşte în volum. Se discută în literatură şi o anomalie genetică de hormonogeneză, care devine evidentă în condiții de carență iodată.

Anatomie patologică

Cele două elemente structurale ale glandei tiroide, foliculul şi stroma interfoliculară, suferă modificări variate. Epiteliul folicular suferă o hiperplazie iar în folicul se acumulează o cantitate variabilă de coloid. Hiperplazia epiteliului folicular duce la *guşi parenchimatoase difuze*, iar atunci când în foliculi se acumulează o cantitate mare de coloid, rezultă *guşa coloidă*.

Scanned with OKEN Scanner

Atunci când foliculii se grupează în focare multiple realizează *guşa nodulară.*

Formele bogat vascularizate realizează *guşa vasculară.*

Simptomatologie

Se pot diferenţia trei forme clinice din punct de vedere endocrinologic:

a)*Forma oligosimptomatică* cu eutiroidie, fără semne endocrine şi neurologice, dar cu semne fructe clinice şi de laborator. Această formă beneficiază de tratament medicamentos.

b)*Forme cu manifestări endocrine* de hipotiroidie, mai rar asociindu-se semne de hipertiroidie după ani de evoluţie a bolii.

Hipotiroidia se manifestă prin:

- tulburări trofice ale tegumentelor şi mucoaselor (facies "în lună plină", edeme, piele papiracee, păr rar şi casant, unghii care cresc încet);
- tulburări ale sistemului nervos: bradicardie, bradipsihie, tulburări de vorbire, tulburări auditive, tulburări de motricitate;
- tulburări ale celorlalte glande endocrine: hipogonadism, insuficienţă suprarenală, tetanie;
- tulburări digestive, de tonus şi motilitate;
- tulburări cardiovasculare: bradicardie, modificări ale electrocardiogramei.

c)*Forma neuropată* manifestată prin: cretinism, idioţenie, surdomutitate, bâlbâială.

Din punctul de vedere al volumului şi structurii glandei tiroide se pot diferenţia următoarele forme clinice:

⇨forma parenchimatoasă difuză, de consistenţă elastică, uniformă şi se volum variabil, formele voluminoase determină compresiune pe organele din jur: disfonie,disfagie, voce bitonală;

⇨forma vasculară, de consistenţă moale, remitentă uneori cu caracter pulsatil;

Scanned with OKEN Scanner

⇨forma nodulară, cu unul sau mai mulţi noduli.

Guşile nodulare ridică suspiciunea de malignitate. Puncţia cu ac fin mare – acurateţe diagnostică de 100%; de aceea guşile nodulare au indicaţie de tratament chirurgical.

Diagnosticul diferenţial

Orice formaţiune dezvoltată în regiunea cervicală anterioară, subtiroidian, care are mobilitate cu mişcările de deglutiţie şi nu se mobilizează prin palpare decât împreună cu conductul laringo-traheal, are drept apartenenţă de organ glanda tiroidă.

Diagnosticul diferenţial se va face cu abcesele reci, adenopatiile latero-cervicale, chisturile branhiale, chisturile dermoide; tiroidita acută, la care se asociază durere şi febră, tendinţă la supuraţie, iar din istoric rezultă că simptomatologia este de dată recentă şi bolnava nu ar fi fost purtătoare de guşă.

Tiroiditele cronice, pretează cel mai mai uşor la confuzii diagnostice, în special tiroidita Hashimoto. Dozarea anticorpilor antitiroidieni ne pun pe calea diagnosticului.

Confuzia care este posibilă este cea a unui cancer tiroidian în stadiu intracapsular, creşterea rapidă în volum ar fi un argument pentru malignitate, alături de adenopatie latero-cervicală, atunci când există. De cele mai multe ori examenul histopatologic certifică diagnosticul.

Măsuri terapeutice

Cle mai multe guşi difuze beneficiază de tratament medical; el se bazează pe administrarea de iod pe durată lungă de timp, sub control periodic efectuat de către endocrinolog.

Tratamentul chirurgical este recomandat în următoarele situaţii:

➔guşi voluminoase, parenchimatoase sau chistice, care determină compresiune pe trahee, esofag;

➔eşecuri ale tratamentului medical judicios conduc;

Scanned with OKEN Scanner

→guşi polinodulare sau uninodulare (care pretează la confuzia cu cancerul);

→guşile mari, care creează invalidităţi prin volum;

→guşile cervico-mediastinale (guşile cervicale plonjate în mediastin);

→guşile aberante;

→guşile care cresc rapid în volum sau produc modificări ale vocii (suspecte de cancer).

Evaluarea unui nodul tiroidian

În prezenţa unui nodul localizat în regiunea cervicală anterioară,medicul practician îşi pune o serie de întrebări:

-dacă nodulul ţine de glanda tiroidă sau nu;

-dacă este benign sau malign;

-dacă este simptomatic sau nu.

Pentru un practician versat apartenenţa de glanda tiroidă a unui nodul poate fi uşor de stabilit prin căutarea mobilităţii nodulului în timpul deglutiţiei; localizarea mediană, caracterul perfect sferic al nodulului; ascensionarea lui atunci când bolnavul este invitat să scoată limba sugerează un chist a canalului tireoglos. Dimpotrivă, localizarea laterală a unui nodul, apropiat marginii anterioare a sternocleidomastoidianului şi de regulă apropiat orizontalei dusă prin osul hioid, sugerează un chist branhial. Istoria naturală a acestui nodul este importantă pentru diagnostic, momentul apariţiei, creşterea rapidă în volum, precum şi simptomele locale (modificarea vocii, durerea, disfagia) în absenţa unor semne de hipertiroidism ar pleda pentru natura malignă. Dimpotrivă, creşterea lentă, absenţa unor semne locale de compresiune şi asocierea hipertiroidismului sau a hipotiroidismului, ar pleda pentru natura sa benignă.

Atunci când există manifestări clinice evidence ale unei suferinţe neoplazice ale unui organ intraabdominal sau este vorba de un cancer mamar, prezenţa unui nodul tiroidian poate sugera natura lui metastatică.

Scanned with OKEN Scanner

Vârsta pacientului, sexul, locul naşterii, istoria familială, un istoric de expunere la radiaţii ale gâtului sunt utile pentru a sugera natura malignă a nodulului.Un nodul tiroidian la un tânăr care a fost expus la raze X ca suport terapeutic pentru o afecţiune a gâtului în copilărie, are toate şansele să fie cancer. Un nodul tiroidian la o persoană care provine dintr-o familie cu neoplazie endocrină multiplă tip II, are toate şansele ca acel nodul să fie un cancer medular. Bărbatul tânăr cu nodul tiroidian mai frecvent are cancer comparativ cu femeia în vârstă purtătoare şi ea a unui nodul. O persoană cu nodul tiroidian dintr-o arie geografică endemică pentru guşă, are mai multe şanse ca nodulul să fie benign.

Numărul nodulilor tiroidieni, de asemenea pot orienta diagnosticul; astfel un nodul solitar are mai multe şanse de a fi malign comparatiov cu nodulii tiroidieni multipli, puşi în evidenţă prin palpare.

Pentru diagnostic este utilă citologia obţinută prin puncţia cu un ac fin, cu condiţia ca citologul să fie antrenat în citirea unui asemenea frotiu. Rezultatele furnizate se pot încadra în variantele: frotiu malign, benign, suspect şi frotiu nespecific. Acurateţea diagnosticului prin citologie este de 75%; 5% sunt fals negative şi 20% sunt nespecifice sau inadecvate. Mulţi autori nu recomandă practicarea puncţiei biopsie cu ac fin la persoanele care au o istorie a expunerii gâtului la radiaţii, întrucât la aceste persoane nodulii sunt adesea multipli şi un rezultat negativ dintr-un nodul nu poate exclude diagnosticul de malignitate pentru ceilalţi. La aceste persoane este indicată scintigrafia tiroidiană cu I^{131}, explorare care poate preciza dacă nodulul este unic sau multiplu, dacă este funcţional (cald sau fierbinte) sau este nefuncţional (rece). Riscul de a fi cancer o au nodulii solitari şi afixatori care în proporţie de 20% sunt maligni. Riscul pentru cancer a nodulilor solitari şi afixatori creşte la 40% atunci când se asociază expunerea la raze X în copilărie.

Scanned with OKEN Scanner

Radiografia toracică este utilă în prezența nodulilor tiroidieni deoarece dă informații despre eventualele metastaze pulmonare, cât şi despre nodul: este calcificat, realizează o compresiune pe trahee.

Ecografia cervicală poate diferenția un nodul chistic de un nodul parenchimatos.

Nodulii solitari, afixatori pe scintigramă şi parenchimatoşi ca structură dovediți ecografic sunt suspecți de cancer şi necesită puncție biopsie cu ac fin şi examenul frotiului.

Indicațiile pentru îndepărtarea chirurgicală a unei guşi nodulare sunt:

- suspiciunea de cancer în primul rând;
- hipertiroidia;
- compresiune pe organele vecine;
- guşa plonjată în torace.

4.Cancerul tiroidian

Frecvența cancerului tiroidian a crescut în ultimele două decade posibil ca rezultat a creşterii radioactivității mediului, astfel el reprezintă 4-5% din totalitatea rezecțiilor tiroidiene şi până la 2% din bolnavii clinic diagnosticați cu guşă. Se discută încă dacă o guşă poate să constituie o stare precanceroasă; o serie de autori (Dargent) neagă această posibilitate.

Ca incidență cancerul tiroidian este mai frecvent între 40-60 ani, dar se poate întâlni şi în adolescență.

Etiologie

Cauza cancerului tiroidian este necunoscută, dar se ştie sigur că iradierea regiunii cervicale cu doze joase până la 2000 Cgy în copilărie, la adolescență dar şi la adult pentru vegetații nasofaringiene, afecțiuni ale pielii, timus, au crescut incidența tumorilor tiroidiene maligne. Dezvoltarea cancerului diferă în funcție de vârsta pacientului în momentul expunerii; când iradierea a fost în copilărie, intervalul mediu de apariție a cancerului este de 10-12 ani. Dacă iradierea regiunii cervicale a fost în adolescență, cancerul se va dezvolta după

Scanned with OKEN Scanner

20-25 ani, iar dacă iradierea a fost la vârsta adultă, intervalul mediu de dezvoltare a cancerului tiroidian este de 30 ani.

Anatomia patologică

Diagnosticul macroscopic de cancer tiroidian este dificil, cere multă experienţă; aspectul diferă în funcţie de stadiul evolutiv al bolii.

1.*Stadiul intracapsular* – corespunde unui nodul situat frecvent într-un singur lob, de consistenţă dură, în contrast cu parenchimul normal. Venele de pe suprafaţa lobului sunt dilatate iar pe secţiune are o coloraţie alb-gălbuie sau brun, omogenă ca structură. Rareori nodulul corespunde unei infiltraţii difuze, fără limite precise.

Adenopatia este prezentă din acest stadiu de evoluţie a bolii. Ea trebuie căutată pe lanţul jugular intern, în grupul intercricotiroidieni supraistmic (ganglioni "delphieni").

2.*Stadiul extracapsular* este un stadiu local avansat, în care cancerul ocupă lobul sau glanda în totalitate, aderă sau invadează muşchii subtiroidieni, vena jugulară internă, traheea, iar adenopatia adesea face corp comun cu tumora primară. Metastazele în acest stadiu s-au produs şi pe cale hematogenă în schelet: vertebre, craniu, humerus, femus, coaste şi stern. Metastaze pot apare şi în plămâni şi ficat.

Agresivitatea cancerelor tiroidiene este dependentă şi de structura histopatologică; astfel ea creşte de la adenocarcinomul papilar la carcinomul nediferenţiat.

Tipuri de cancer tiroidian

1.*Adenocarcinomul papilar* reprezintă 85% din cancerele tiroidiene şi apare în special la adultul tânăr şi la copil. Se prezintă ca un nodul solitar în plin lob tiroidian, care metastazează pe cale limfatică; iniţial prin limfaticele intraglandulare şi ulterior prin limfaticele subcapsulare şi pericapsulare în ganglionii regionali. Ganglionii sunt palpabili la 20% din adulţi. Metastazarea la distanţă se face în plămâni şi oase. Poate fi găsită şi asocierea cu un cancer

Scanned with OKEN Scanner

folicular. Evoluția este lentă, metastazele apar târziu şi chiar în prezența metastazelor la distanță, supraviețuirea este de lungă durată: 84% la 10 ani, 63% la 20 ani şi 58% la 30 ani.

2.*Adenocarcinomul folicular*

Reprezintă 10% din tumorile maligne ale glandei tiroide şi apare mai târziu cu 1-2 decade comparativ cu forma papilară. Clinic se prezintă ca o masă elastică sau gumată la palpare. Macroscopic poate apare încapsulat, nodul care conține coloid. Microscopic de multe ori este greu de diferențiat de un adenom folicular, singura deosebire o constituie invazia capsulară şi vasculară. Metastazarea se face pe cale limfatică dar şi hematogenă în plămâni, ficat şi schelet. Metastazele fixează intern radioiodul, după tiroidectomia totală. S-a demonstrat că metastazele osoase pot apare tardiv chiar după 20 ani de la rezecția leziunii primare.

Prognosticul este bun, dar cu supraviețuiri de mai scurtă durată comparativ cu forma precedentă: 57% la 10 ani, 37% la 20 ani şi 36% la 30 ani.

3.*Carcinomul medular*

Reprezintă până la 5% din tumorile maligne ale glandei tiroide; adesea această formă de cancerului tiroidian are caracter familial şi se asociază cu feocromocitom bilateral şi hiperparatiroidism tip I (MEN II) sau sindromul Sipple. El apare la toate vârstele, fără predilecție legată de sex. Când apare sporadic r se prezintă ca o leziune solitară-

Metastazează precoce pe cale limfatică, dar metastazarea se poate realiza şi pe cale venoasă. Acest tip de cancer produce un hormon, tireocalcitonină, care poate fi detectat pe cale radioimunologică în stadii timpurii ale tumorii. La pacienții asimptomatici care provin din familii cu MEN II, acest hormon poate fi detectat înaintea apariției manifestărilor clinice evidente de malignitate.

Există două tipuri de carcinom medular, legat de agresivitatea biologică dar care nu au corespondent histopatologic particular, astfel există o formă

Scanned with OKEN Scanner

agresivă care are creştere rapidă şi metastazare precoce şi a doua formă, cu creştere lentă şi de durată, metastazarea fiind tardivă.

Prognosticul este mai puţin bun, comparativ cu cancerul papilar şi folicular; astfel pentru stadiul I 50% din pacienţi supravieţuiesc la 20 ani şi doar 10% din cei în stadiul II supravieţuiesc la 20 ani.

4.*Carcinomul nediferenţiat (anaplazic)*

Această tumoră reprezintă 3-5% din totalul cancerelor tiroidiene şi este mai frecvent întâlnit între 50 şi 70 ani, fără a avea predilecţie pentru un sex. Uneori el se dezvoltă dintr-un carcinom papilar sau folicular, creşte rapid în volum, îmbrăcând aspectul unei mase neregulate, difuze, după, fixă, care rapid invadează traheea şi esofagul, metastazează precoce pe cale limfatică şi venoasă, astfel că obişnuit este incurabil la data diagnosticului.

Există trei tipuri din punct de vedere microscopic:

-cu celule mici;

-cu celule gigante;

-cu celule fusiforme.

Prognosticul este sumbru: 16% din pacienţi supravieţuiesc la 10 ani. Multe din supravieţuirile de durată pot fi datorate confuziei diagnostice şi anume etichetării unui limfom non-Hodgkinian drept carcinom cu celule mici.

Tratamentul este complex: chirurgie urmată de terapii adjuvante. Măsura terapeutică de bază este secvenţa chirurgicală. Amploarea intervenţiei chirurgicale este tiroidectomia totală, pentru cei mai mulţi chirurgi,indiferent de tipul histologic, de extensia şi agresivitatea biologică a tumorii. Această atitudine rezecţionistă este explicată de bilateralitatea cancerului papilar în mai mult de 7% din cazuri (multicentricitatea este prezentă în 40% din cazuri).

Disecţia ganglionilor gâtului va fi efectuată dacă ganglionii sunt interesaţi de invazie. Atunci când invazia ganglionară este masivă şi vena jugulară internă este prinsă în bloc tumoral, format din ganglioni cu capsula spartă, se poate rezeca cu condiţia ca pe partea opusă să fie indemnă.

Scanned with OKEN Scanner

Foarte important este rezultatul histopatologic extemporaneu; dacă leziunea a fost considerată benignă şi examenul la parafină arată un carcinom papilar sau folicular, se va recurge la totalizarea tiroidectomiei într-unal doilea timp.

Glandele paratiroide şi nervi recurenţi vor fi identificaţi în toate operaţiile, dacă vascularizaţia paratiroidelor restante a fost compromisă, se va recurge la reimplantarea acestora sub teaca muşchilor sternocleidomastoidieni.

Cancerele papilare şi foliculare beneficiază de administrarea în postoperator de I^{131} cu rol de distrucţie a parenchimului tiroidian restant cu eventuale focare maligne.

Bolnavii cu tiroidectomie totală vor necesita administrarea în postoperator de hormoni tiroidieni pentru tot restul vieţii, administrarea va inhiba secreţia de TSH.

La pacienţii cu carcinoame medulare în postoperator se va doza calcitonina serică, nivele ridicate după tiroidectomie totală sugerează existenţa ganglionilor cervical cu metastaze secancţionate chirurgical şi impun ablaţia acestora. Urmărirea postoperatorie a pacienţilor cu cancere diferenţiate tiroidiene se va face prin măsurarea nivelelor serice ale tiroglobulinei, care obişnuit este crescută la opacienţii cu rezidiu tumoral.

Pacienţii cu cancere nediferenţiate, după tiroidectomie totală vor primi ca tratament adjuvant radioterapie cu CO^{90} şi chimioterapie cu derivaţi de adriamicină.

Pentru cancerele cu evoluţie extracapsulară, se vor ablaţiona monobloc şi muşchii subtiroidieni pe cât posibil, lăsând un rezidiu tumoral cât mai redus.

Bibliografie

Tiroidite

1.Hayashi J. et al.: A long-term clinical, immunological and histological

Scanned with OKEN Scanner

follow-up study of patients with goitrous chronic lymphocytic thyroidistis. J.Clin.Endocrinol.Metab, 1985; 61:1172

2.Katsika S, et al.:Riedel's thyroiditis. Br.j.Surg., 1976; 63: 926

3.Wolf P.D.: Thyroiditis. Med.Clin.North.Am., 1985;69: 1035

Hipertiroidii

1.Goldstein R.,Hart I.R.: Follow-up of solitary autonomous thyroid nodules treated with $_{131}$I. N.Engl.J.Med., 1983;309: 1473

2.Hedberg C.W.: An outbreak of thyrotoxicosis caused by the consumption of bovine thyroid gland in ground beef/ N.Emgl.j.Med., 1987;

316: 993

3.Hirota J. et al.: Thyroid function and histology in forty-five patients with hyperthyroid Graves' disease in clinical remission more than ten years after thionamide drug treatment. J.Clin.Endocrinol.Metab., 1986; 62: 165

4.Lazăr C., Diaconescu M.R.:Hipertiroidiile. Ed.Junimea, 1980

5.Melliere D.,Etienne G., Becquemin J.P.: Operation for hyperthyroidism. Am.J.Surg., 1988; 155: 395

6.Sridama V. et al.: Long-term follow-up study of compensated low-dose $_{131}$I therapy for Graves' disease. N.Engl.J.Med., 1984; 311: 426

Noduli tiroidieni

1.Boey J. et al.: False-negative errors in fine-needle aspiration biopsy of dominant thyroid nodules. A prospective follow-up study. World J.Surg., 1986; 10: 623

2.Gharib H.: Fine-needle aspiration biopsy of the thyroid. Ann.Intern.Med., 1984; 101: 25

3.Morita T. et al.: Changes in serum thyroid hormone, thyrotropin and thyroglobulin concentration during thyroxine therapy in patients with solitary thyroid nodules. J.Clin.Endocrinol.Metab.,1989; 69: 227

Scanned with OKEN Scanner

Tumori benigne ale tiroidei

1.Clark O.H.: thyroid nodules and thyroid cancer. In: Endocrine surgery of the thyroid and parathyroid glands. Clark O.H.(editor), Mosby, 1985:56

2.Donohue J.H. et al.:Do the prognoses of papillary and follicular thyroid carcinomas differ? Am.J.Surg., 1984; 148: 168

3.Gautvik K.M. et al.: Early liver metastases in patients with medullary carcinoma of the thyroid gland. Cancer, 1989; 63: 175

4.Greenspan F.S. :Tumor markers in thyroid cancer. In: Thyroid tumors. Roeher H.D., Clark O.H.(editors(, Karker, Basel, 1988: 54

5.Nel C.J.C. et al.: Anaplastic carcinoma of the thyroid. A clinicopathologic study of 82 cases. Mayo Clin.Proc., 1985; 60: 51

6.Saad M.F. et al.: The prognostic value of calcitonin immunostaining in medullary carcinoma of the thuroid. J.Clin. Endocrinol.Metab., 1984; 59: 850

7.Schlumberger M. et al.: Long-term results of treatment of 283 patients with lung and born metastases from differentiated thyroid carcinoma. J.Clin.Endocrinol.Metab., 1986; 63: 960

8.Sizemore G.W.et al.: Medullary carcinoma of the thyroid gland and the multiple endocrine neoplasia type 2 syndrome. In: Surgery of the thyroid and parathyroid glands. Kaplan E.(editor). Churchill Livingstone, 1983: 75

9.Weber C.A., Clark O.H.: Surgery for thyroid disease. Med.Clin.North Am., 1985; 69: 1097

Scanned with OKEN Scanner

BOLILE CHIRURGICALE MAMARE

Bolile sânului sunt reprezentate de:

1.afecțiuni inflamatorii (mastite);

2.displazii mamare;

3.tumori benigne;

4.leziuni sclerozante;

5.tumori maligne.

1.Afecțiuni inflamatorii mamare

1.1.*Afecțiuni inflamatorii acute* (mastite acute)

Mastita acută apare cel mai frecvent în relație cu alăptarea; poarta de intrare o reprezintă o eroziune, fisură sau ragadă situată pe mamelon creată prin traumatizarea în timpul alăptării. Propagarea bacteriilor în glanda mamară se face prin canalul galactofor, argument susținut de caracterul localizat al infecției, la câțiva lobuli glandulari în perioada de început a bolii. Infecția este favorizată de stagnarea secreției lactate în glandă şi de lipsa de igienă a mamelonului şi a cavității bucale a sugarului. Bacteriile încriminate sunt stafilococul, streptococul, mai rar gonococul şi bacteriile Gram negative.

Mastita acută poate apare şi în primele zile de viață (mastita nou-născutului) în perioada pubertății (mastita de pubertate) sau în perioada menopauzei, forme care sunt declanşate de anumite condiții particulare endocrine. Au fost citate mastite şi în cadrul unor boli infecțioase, în care caz infecția glandei se face pe cale hematogenă.

Tabloul clinic

Mastita acută apărută în relație cu alăptarea evoluează, trecând prin două etape:

-galastoforita acută;

-şi de abces mamar.

Scanned with OKEN Scanner

Galactoforita acută debutează prin tensiune dureroasă care se amplifică treptat, sânul se măreşte în volum şi devine dureros, iar consistenţa este mai fermă. Apare febra 38-38,5°C. Examenul local, la palparea glandei, exprimă lapte şi puroi prin unul sau mai multe canale galactofore (semnul lui Budin); palparea axilei homolaterale nu găseşte adenopatie în această fază a bolii. Aplicarea antibioterapiei şi golirea de lapte a glandei mamare duce la vindecare.

Abcesul mamar apare în zilele următoare stadiului de galactoforită acută netratată; sânul este voluminos, turgid, pielea reliefează şi este eritematoasă şi lucitoare în unul din cadranele sânului. Durerea are caracter pulsatil, în axila homolaterală se constată adenopatii dureroase, febra creşte iar starea generală este influenţată.

Forme clinice

a)Abcesul premamar, în care caz infecţia se propagă către grăsimea premamară, apar trenee de limfangită orientate spre axilă.

b)Abcesul retromamar este secundar unui abces dezvoltat iniţial în glanda mamară care face un fuzeu retromamar, de unde denumirea de abces în "buton de cămaşă". Sânul este mărit în volum, este turgid şi prezintă o importantă circulaţie venoasă superficială. În ţesutul submamar apare un burelet edematos şi fluctuenţă; această zonă este locul de elecţie a drenajului.

c)Flegmonul gangrenos este întâlnit la femeile anergice, cu sepsis postoperator sau cu boli consumptive la care se instalează o necroză difuză a sânului care aprofundează starea generală gravă a bolnavei. Necesită mastectomie de urgenţă şi antibioterapie cu spectru larg inclusiv cu spectru pentru bacteriile anaerobe.

d)Flegmonul lemnos al sânului constă într-o mărire difuză în volum şi consistenţă fermă, la care supuraţia este tardivă.

Diagnosticul diferenţial

1.*Angorjarea mamară* (este o stare fiziologică la femeia care alăptează şi la care glanda nu este suficient golită), sânul este mărit în volum difuz, este

Scanned with OKEN Scanner

nedureros moderat, roşeaţa lipseşte. După golirea glandei fenomenele locale dispar.

2.*Mastita carcinomatoasă* (Klotz-Wolkman) este o formă a cancerului inflamator a sânului, de o gravitate extremă, la care incizia în ideea drenajului unei colecţii ar întuneca prognosticul. Este întâlnită atât la femeia tânără cât şi la cea vârstnică, poate fi unilaterală sau bilaterală, durerea este moderată nu îmbracă caracter pulsatil; adenopatia axilară este greu de apreciat, iar atunci când este prezentă nu are caracter inflamator. Mamografia, ecografia mamară, puncţia biopsie, uneori nu au un rol important pentru diagnostic, sânul fiind foarte edemaţiat, în care o leziune tumorală mică este mascată; în aceste cazri se impune biopsia incizională.

Tratamentul

În stadiu de galactoforită este eficientă antibioterapia, golirea repetată de lapte a sânului şi administrarea de antiinflamatorii. Alăptarea se întrerupe la sânul bolnav.

În stadiul de abces se va recurge la incizie, drenaj, antibioterapie.

1.2.***Mastitele cronice***

Din punct de vedere etiologic există:

-mastite cronice (produse de către bacteriile obişnuite);

-mastite cronice specifice – sunt reprezentate de abcesul cronic al sânului şi galactocel.

☞*Abcesul cronic nespecific* are aceeaşi etiologie ca şi abcesul acut, dar cu o evoluţie lentă şi mai puţin zgomotoasă. Examenul sânului constată o formaţiune într-un cadran a sânului, moderat dureros, mobil pe planurile profunde, care nu aderă la tegumentele supraiacente; la compresiune prin mamelon se evacuează puroi. În axila homolaterală se găsesc ganglioni moderat dureroşi.

Pretează la confuzia cu fibroadenomul mamar. Ecografia constată că este transsonic. Puncţia evacuează puroi.

Scanned with OKEN Scanner

Tratamentul constă în incizie şi drenaj.

☞*Galactocelul* este o colecţie cronicizată formată din lapte şi puroi. Se prezintă clinic ca o formaţiune rotundă cu suprafaţa netedă, mobilă, care la compresiune lasă godeu şi duce la scurgerea de lapte prin mamelon.

Tratamentul constă în sectovectomie.

Mastitele cronice specifice sunt reprezentate de tuberculoza şi luesul mamar.

☞*Tuberculoza sânului*

Se întâlneşte mai frecvent la femeia tânără, situată unilateral sau bilateral în sâni. Bacilul Koch realizează infecţia mamară, propagându-se fie pe cale hematogenă, fie pe cale limfatică retrogradă de la o tuberculoză ganglionară axilară, fie prin continuitate din aproape în aproape de la un ganglion intercostal, de la un abces rece al unei coaste fie de la un empiem tuberculos pleural.

Anatomopatologic se disting două forme:

-forma localizată, care este un veritabil abces rece intraglandular, format dintr-un conţinut cazeos şi o membrană tuberculigenă;

-forma difuză, cu noduli multipli, mici, individualizaţi unii de alţii.

Simptomatologia

În forma localizată, într-un cadran a sânului se constată reliefarea tegumentelor de către o formaţiune rotundă sau ovalară, cu suprafaţa anfractuoasă, care face corp comun cu glanda mamară; tegumentele supraiacente uneori au aspectul "cojii de portocală", iar mamelonul este retractat, mimând o tumoră malignă. În axilă se găsesc adenopatii de dimensiuni variabile. Examinarea, dacă este efectuată în timp constată modificarea de consistenţă atât a tumorii mamare cât şi a adenopatiei axilare, duritatea fiind înlocuită de renitenţă şi ulterior de flctuenţă. Uneori bolnavele sunt surprinse în stadii tardive de evoluţie a bolii în care atât tumora primară cât şi adenopatia a fistulizat, fistule prin care se scurge o secreţie grunjoasă, cazeoasă.

Scanned with OKEN Scanner

Diagnostic

În forma difuză, bolnava este purtătoare a unei tuberculoze pulmonare. Sânul este mărit în volum, tegumentele sunt indemne iar la palpare se găsesc noduli multipli care pretează la confuzie cu metastaza fibrochistică. În axilă se găsesc ganglioni măriți de volum.

Diagnosticul diferențial trebuie făcut cu inflamații cronice nespecifice cu fibroadenoamele mamare, dar mai ales ppretează la confuzia cu cancerul mamar.

Diagnosticul pozitiv pentru formele nefistulizate, adesea reprezintă o surpriză intraoperatorie.

Tratamentul va consta în ablația sectorului în care se găseşte nodulul care la examenul histopatologic extemporaneu se dovedeşte a fi de natură tuberculoasă şi se va asocia tratamentul cu tuberculostatice. Pentru formele local avansate cu multipli noduli şi traiecte fistuloase se va practica cadroarcetomia şi pentru sânii mici mastectomia. Limfadenectomia ganglionilor axilari este utilă, ea scurtând perioada de evoluție spre vindecare sub tratamentul cu tuberculostatice instituit intraoperator.

Luesul mamar

Stadiul primar sub formă de şancru cu localizare mamelonară pretează la confuzia cu boala Paget. Diagnosticul pozitiv coroborează antecedentele bolnavei cu aspectul local, ulcerația este cu contur franjat şi are margini dezlipite; reacția B.W. este pozitivă. Rareori pentru elucidarea diagnosticului este necesară biopsia incizională. Tratamentul este cel al luesului.

Stadiul terțiar al bolii sub forma de gomă este caracterizat prin prezența în sân a mai multor noduli, duri, nedureroşi, mobili, fără aderență la piele; adenopatia axilară lipseşte. După o evoluție de câteva luni nodulii confluează, aderă la piele; pielea devine eritematoasă şi ulterior se ulcerează. Ulcerația are aspect caracteristic, clasic descrisă ca "ciupitura de gâscă", cu margini franjate, ascuțit şi fundul ulcerației cu sfaceluri.

Scanned with OKEN Scanner

Există şi o formă sclerogomoasă în care glanda care conţine mai mulţi noduli este infiltrată de o masă scleroasă de ţesut fibros.

Luesul mamar terţiar se asociază de multe ori şi cu alte semne, în special ale neuroluesului: semnul Argyl-Robertson (de acomodare la distanţă) este prezent, mersul este balant şi ebrios, iar reacţia B.W. din lichidul cefalorahidian este pozitivă.

Tratament.

Mijloacele terapeutice utilizate pentru lues, în special antibioticele sunt eficiente pentru leziunile mamare; forma sclerogomoasă impune uneori sectoectomie, cadranectomie.

1.3. ***Ectazia ductală – mastita plasmocitară***

Este o entitate anatomoclinică care îmbracă mai multe tablouri clinice în funcţie de etapa evolutivă a bolii. Această entitate debutează la femeia tânără şi are o evoluţie lentă cu perioade de acutizare ,nesistematizată, întrerupte de perioade de acalmie de ani de zile, pentru ca în decada a VI-a, VII-a de viaţă uneori să mimeze cancerul mamar.

Etiopatogenia şi manifestarea clinică

În canalele galactofore uneori habitează ani de zile un microbism polimorf în stare de latenţă: stafilococi, streptococi, bacterii Gram negative, bacterii anaerobe de tipul Bacteroides fragilis, streptococ anaerob. Tot în canalele galactofore uneori rămân sub formă de cristale acizi graşi, proveniţi din secreţia lactată. Acizii graşi intracanalaric induc o reacţie inflamatorie nespecifică în interstiţiul pericanalar, bogat în monocite, inclusiv plasmocite. Uneori procesul inflamator din interstiţiu ajunge la supuraţie, clinic manifestîndu-se sub formă de abces mamar localizat de regulă periareolar şi care trebuie incizat şi drenat. Culturile efectuate pun în evidenţă un polimorfism bacterian, dar cel mai frecvent este găsit stafilococul. De multe ori procesele inflamatorii locale, manifestate prin mici placarde eritematoase şi durere, retrocedează la antibioterapia instituită.

Scanned with OKEN Scanner

Pe parcursul vieţii bolnava are mai multe episoade de acutizare a bolii, etichetate drept mastite nonlactogene. Fiecare puseu acut este urmat de o reacţie inflamatorie a ţesutului conjunctiv pericanalar ductal, vindecarea se realizează printr-un proces de fibroză retractilă care tracţionează ductele galactofore, mărindu-le diametrul. Concomitent are loc retracţia areolei mamare, care uneori ajunge în poziţie invaginată, ombilicată. Examenul clinic, frecvent la o femeie vârstnică constată o scurgere mamelonară unilaterală de aspect seros, serocitrin, printr-un mamelon invaginat, iar în spatele areolei mamare palparea atentă găseşte un placard fără limite precise, cu suprafaţa anfractuoasă, care mimează cancerul. În axilă nu se palpează ganglioni.

Mamografia pune în evidenţă placardul, în care uneori se observă calcificări grosiere, neuniform aşezate.

Atitudinea terapeutică logică este mastectomia subcutanată practicată în afara episodului acut. Celelalte soluţii terapeutice: segmentectomia, incizia şi drenajul colecţiilor atunci când ele apar, sunt măsuri terapeutice incomplete.

2.Displazii mamare

Termenul desemnează un grup de entităţi anatomoclinice, care adesea se asociază în sân la aceeaşi pacientă: mastoza fibrochistică, papilomatoza intraductală, adenoza, fibroza şi hiperplazia epitelială intraductală.

Din punct de vedere etiopatogenic toate aceste entităţi au un numitor comun şi anume o perturbare a echilibrului estrogeni-progesteron, o modificare a echilibrului între fracţiunile estrpogenilor iar hiperplazia epitelială intraductală – o hipersecreţie a prolactinei.

Importanţa practică a acestor displazii este legată pe de o parte că uneori pretează la confuzia cu cancerul mamar iar pe de altă parte poate fi considerată ca un factor de risc pentru cancerul mamar în măsura în care hiperplazia atipică şi mastoza fibrochistică reprezintă stări precanceroase.

Scanned with OKEN Scanner

Manifestarea clinică

Durerea sub formă de tensiune, accentuată în special în a doua jumătate a ciclului menstrual, sub formă de tensiune într-un cadran sau difuză în sân, uneori bilaterală, este simptomul care aduce bolnava la medic. Alteori pacienta constată prin autoexaminare prezența unui placard sau a unei indurații într-un cadran a sânului. Alteori ceea ce alarmează bolnava este scurgerea mamelonară. Aceste manifestări de regulă se atenuează sau dispar după apariția fluxului menstrual.

Examinarea constată multiple formațiuni nodulare, de mărimea variată, bine delimitate, rulează sub mâna care palpează, moderat dureroase; alteori palparea constată un placard fără limite precise. Formațiunile se găsesc în ambii sâni şi sugerează o mastoză fibrochistică (Brodie-Rechs). Uneori placardele sunt de adenoză şi fibroză, situație în care sunt localizate într-un cadran a sânului. Adenopatia axilară lipseşte.

Diagnosticul diferențial va fi făcut cu cancerul mamar în special îm prezența unui placard sau a unei mase de noduli fără limite precise. *Mamografia* oferă date în special la femeia în perioada de menopauză tardivă, atunci când structura glandulară a involuat; la femeia tânără, densitatea glandei mamare face ca mamografia să aducă informații puține.

Ecografia mamară poate preciza structura placardului, limitele lui şi prezența sau absența calcificărilor.

Puncția cu ac fin este utilă, în special în chisturi ,când el are un conținut sero-sanguinolent necesită a fi ablaționat şi se va efectua examen histopatologic extemporaneu.

Măsuri terapeutice

Atunci când suspiciunea de cancer nu a fost îndepărtată se va recurge la ablația sectorului mamar suspect şi se va efectua examen histopatologic extemporaneu.

Scanned with OKEN Scanner

La persoanele la care mastoza fibrochistică are caracter "neliniştit", cu noduli care cresc repede în volum, au tendinţă la confluare, uneori la formare de placarde, la o femeie în perioada de premenopauză, este de preferat mastectomia subcutanată, eventual cu reconstrucţia ulterioară a sânului.

Pentru pacientele cu durere severă, care nu au indicaţie de tratament chirurgical, se poate utiliza un androgen sintetic, danazol, care suprimă gonadotrofinele pituitare.

La persoanele cu hiperplazie atipică intraductală se poate administra un inhibitor al prolactinei (bromocriptina).

S-a demonstrat că metilxantinele cresc nivelul cAMP intracelular, în ţesutul glandular mamar şi împreună cu cafeina ar stimula proliferarea epitelială şi eliberarea crescută de catecolamine. La femeile cu mastoză fibrochistică există o creştere a secreţiilor β-adrenergici în ţesutul glandular mamar. Catecolaminele fixate pe receptori cresc activitatea adenilciclazei. Ca urmare, în displaziile mamare sunt contraindicate preparatele care conţin metilxantine şi tisamine: cafea, cacao, alune, ciocolată, cola, pepsi, caşcaval, brânză topită, ciupercile, banane, preparate din carne şi nicotina.

Efortul fizic, 6 ore pe săptămână ar echilibra eliberarea gonadotrofinelor.

La persoanele tinere cu mastoză fibrochistică, placarde de adenoză, hiperplazie epitelială intraductală, pentru echilibrarea secreţiei de estrol se recomandă o sarcină dusă la termen până la vârsta de 25 ani.

3.Tumorile benigne mamare

În categoria tumorilor benigne mamare se include: fibroadenomul, papilomul intraductal, tumora filodă şi tumorile cu ţesuturi heterotozice.

3.1.*Fibroadenomul mamar*

Apare mai frexcvent după pubertate, în decada a III-a de viaţă. De obicei este unică dar la 10-15% din paciente este multiplă. Se prezintă ca o formaţiune rotundă sau ovoidală, fermă, mobilă, nedureroasă, polilobală de 1,5-2 cm, dar poate fi şi mai mare. Depistarea este efectuată prin autoexaminare.

Scanned with OKEN Scanner

Din punct de vedere microscopic formaţiunea este alcătuită dintr-o proliferare conjunctivă şi epitelială,. Proliferarea conjunctivă predomină, de cele mai multe ori şi ea circumscrie elementele epiteliale. Atât proliferarea conjunctivei cât şi a elementului epitelial se face numai cu elemente celulate absolut tipice, fiecare păstrându-şi raporturile normale.

Fibroadenoamele se pot calcifica şi creşte mult în volum.

Tratamentul constă în nucleorezecţie.

3.2.***Papilomul intraductal***

Este un polip a epiteliului ductului galactofor, papilomul solitar este situat retroalveolar în majoritatea cazurilor.Papiloamele multiple sunt situate la periferie şi unii autori consideră că au risc mai mare pentru malignizare. Papilomul solitar poate să ajungă la diametrul de 0,5-1 cm atunci când este retroalveolar dar papiloamele situate la periferie uneori cresc la dimensiuni apreciabile (4-5 cm). Tumora se manifestă printr-o scurgere mamelonară, uneori sanguinolentă. Palparea în 2/3 din cazuri poate să pună în evidenţă localizarea papilomului retroalveolar; compresiunea pe areolă pe o anumită rază a ei, exprimă serozitatea prin mamelon, iar pulpa indexului poate percepe un mic nodul retroalveolar.

Papilomul intraductal este considerat stare precanceroasă mamară şi la data diagnosticului poate fi malignizat. De asemenea pretează la confuzia cu carcinomul intraductal.

Ca urmare ablaţia chirurgicală este regula; pentru a-l rezeca (cu bolnava sub anestezie generală, pe masa de operaţie) se va injecta, prin porul galactofor care are scurgerea serozităţii, un colorant vital. Se va efectua o incizie pe hemicircumferinţa superioară a areolei mamare, se va identifica canalul galactofor colorat şi se va rezeca imediat retroalveolar împreună ci teritoriul mamar care-l conţine. Se va efectua examen histopatologic extemporaneu. În cazul în care se confirmă cancerul este necesară disecţia axilei.

3.3.***Tumora philodes (adenofibromixomul)***

Scanned with OKEN Scanner

De fapt sunt o varietate de fibroadenoame, care se dezvoltă intracanalicular. De obicei este depistată la dimensiuni mari, uneori este gigantă, creşte repede şi pe parcursul a câteva luni poate ocupa sânul în totalitate. Apare la persoane tinere şi de multe ori la data diagnosticului tumora are deja sarcomatizată stroma, deci are structură de sarcom.

Clinic într-un cadran al sânului alteori tot sânul este ocupat de o formaţiune care reliefează pielea supraiacentă, îi imprimă o coloraţie roşie-violacee, tegumente care sunt în tensiune şi sunt subţiate, lucioase. Palparea constată zone dense, dure şi zone moi, fluctuente. Nu se găseşte adenopatie axilară.

Histologic sunt fibroadenoame şi mixoame intracanaliculare, alcătuite din ţesut epitelial, în canelele galactofore se dispun muguri voluminoşi.

Atitudinea terapeutică constă în cadranectomie pentru tumorile surprinse la dimensiuni mici (cu limite obligatorii în ţesut sănătos) şi mastectomie simplă pentru tumorile mari.

Celulolimfadenectomia axilară nu îşi găseşte indicaţia.

3.4.***Tumorile cu ţesuturi heterotozice*** nu sunt specifice glandei mamare. Aceste ţesuturi nu se găsesc obişnuit în glanda mamară:

- ţesut conjunctiv sau derivatele acestuia (cartilagii, ţesut osos);
- ţesut epitelial sub formă de:

-chisturi (chisturi sebacee);

-metaplazii malpighiene (globi cornoşi sau globi perlaţi);

- teratoame

Aceste structuri sunt depistate rar intraoperator şi presupun ablaţia lor.

4.Leziuni sclerozante

4.1.***Adenoza sclerozantă.*** Această entitate anatomoclinică se caracterizează printr-o creştere a numărului de ducturi terminale galactofore sau a acinilor glandulari asociaţi cu o proliferare a ţesutului stromal, putînd mima clinic şi histologic un carcinom. Adesea se asociază de depozite de săruri de

Scanned with OKEN Scanner

calciu, mimând pe mamografie un carcinom intraductal. Frecvent se asociază cu mastoza fibrochistică. Nu are potențial de malignizare.

4.2.***Cicatricea radiană*** este un complex de leziuni, alcătuită din microchisturi, hiperplazie epitelială,adenoză și o zonă de scleroză centrală. Clinic se prezintă ca o formațiune de 1-2 cm, dură, care pe mamografie are structură neomogenă și spiculi. Examenul histopatologic extemporaneu din masa ablaționată confirmă benignitatea.

4.3.***Necroza grasă posttraumatică*** apare așa după cum o arată și numele după un traumatism a sânului produs cu luni în urmă. Clinic pacienta prezintă un placard dur care retractă tegumente, mimând cancerul. Mamografia, ecografia nu o pot diferenția de un cancer mamar.

Examenul histopatologic extemporaneu identifică într-un țesut cicatriceal prezența macrofagelor și a celulelor din inflamația cronică.

5.Tumori maligne

5.1.Cancerul mamar

Date epidemiologice

Incidența și gravitatea bolii. Pentru multe țări, în cadrul acestora afându-se și România, cancerul la femeie are cea mai frecventă localizare la nivelul sânului, acesta fiind în "strânsă competiție" cu localizarea la nivelul colului uterin. Se apreciază că 6-10% din totalul femeilor vor dezvolta un cancer mamar, iar din totalul cancerelor femeii, 27% au ca localizare glanda mamară.

a)*Incidența* bolii este inegală din punct de vedere geografic: astfel în S.U.A. apar annual între 50.000-70.000 noi cazuri cu cancere mamare și mor annual 20.000 femei, prin această boală (estimativ 20% din decesele prin cancer se datorează cancerului mamar). Japonezele au riscul cel mai scăzut, având o incidență de 3,76/100.000 locuitori.

Privind numărul deceselor prin cancer mamar, în România, în 1980, această situație reprezenta 13,6% din totalul deceselor prin afecțiuni maligne. În

Scanned with OKEN Scanner

Moldova, mortalitatea anuală prin cancer mamar a ajuns în ultimii ani la valoarea de 15,6/100.000 locuitori.

b)Incidența bolii legată de *vârstă* cunoaşte un maximum la grupele de vârstă care premerg menopauza şi cele din postmenopauză (45-50 ani şi, respectiv, 55-60 ani). Nu au fost citate cazuri până la vârsta pubertărții şi apare foarte rar la vârste mai mici de 20 ani.

Factorii de risc. Etiopatogenia, ca pentru majoritatea cancerelor, este legată de prezența unor factori de risc.

a)*Antecedentele familiale* prezente la grade de rudenie apropiate (mama, bunica mamei, mătuşa mamei şi sora) cresc riscul de a face cancer mamar de 1,8-3,1 ori. Se presupune transmiterea unui genotip cu predispoziția de a dezvolta un cancer mamar şi care ar interacționa cu factorii individuali de risc şi/sau din mediu. Se pare că acest factor şi-ar exercita acțiunea numai la vârstele tinere, iar în absența altor factori de risc (menarha precoce, nuliparitatea, primiparitatea la vârste peste 30 ani), cunoaşte o scădere a riscului, până la cel al populației generale.

b)*Pauci- şi nuliparitatea* femeii cresc de două, trei ori riscul de a dezvolta un cancer mamar, comparativ cu femeile a căror paritate este normală. O sarcină dusă la termen până la 25-30 ani, realizează un echilibru între fracțiunile estrogenilor prin creşterea estriolului.

Legat de paritate, se discută influența alăptării; în acest sens se argumentează cu exmplul binecunoscut al femeilor japoneze care îşi alăptează toți copiii, mai mult de un an de zile şi care fac cancer mamar foarte rar.

c)*Stările precanceroase ale sânului* (acele leziuni care se pot transforma în proporție semnificativă în cancer):

-hiperplazia epitelială intraductală atipică se asociază cu cancerul în proporție de 45% din cazuri;

-papilomul intracanalicular se asociază cu cancerul în 2-3% din cazuri;

Scanned with OKEN Scanner

-mastoza fibrochistică în proporţie de 7% la vârste sub 20 ani, 3% sub 35 ani şi 30% la peste 45 ani.

Exceptând hiperplazia epitelială intraductală şi papilomul intraductal, pentru mastoza fibrochistică nu s-a stabilit filiaţia carcinogenezei, argumentul pentru acest risc fiind prezenţa în procentaj ridicat a cancerului pe fondul displaziei mamare.

d)*Cancerul la sânul controlateral* pentru unele forme histopatologice creşte riscul la 25-50% (pentru carcinomul lobular).

e)*Hormonii estrogeni.* La femeie se descriu diferite situaţii clinice, care ar avea un rol în cancerizarea mamară, situaţii în care există un exces, relativ sau absolut de *estrogeni endogeni.* Funcţia luteală a ovarului este scăzută de la primul ciclu menstrual până în jur de 18 ani, în toată această perioadă în care celulele epiteliale mamare se află în maximă diviziune, sânul fiind supus influenţelor estrogenilor "netamponaţi" de progesteron. Menarha precoce măreşte acest interval de timp.

Instalarea tardivă a menopauzei, după 55 ani, se asociază cu un risc de trei ori mai mare pentru cancerul mamar, comparativ cu femeile la care menopauza a apărut la 45 ani. Riscul ar fi imprimat de ineficienţa secreţiei de progesteron.

f)*Obezitatea.* Dieta bogată în grăsimi reduce progesteronul plasmatic; astăzi se ştie că celula grasă elaborează un precursor al estronei, hormon care s-a dovedit experimental a avea efect carcinogenetic. La femeile obeze în postmenopauză, conversia androgenilor suprarenalieni în estronă, de către ţesutul adipos, este de 2-3 ori mai mare decât la femeile cu greutate normală.

Rolul estrogenilor exogeni în etiopatogenia cancerului mamar a fost demonstrat experimental.

Implicarea anticoncepţionalelor orale în etiopatogenia cancerului mamar este controversată; o serie de studii susţin prezenţa unui risc la anumite grupe de

Scanned with OKEN Scanner

vârstă, cu antecedente familiale pozitive pentru cancerul mamar şi a utilizării lor pe o perioadă de cel puţin 4 ani.

g)*Cerumenul*. Glandele ceruminoase sunt glande de tip apocrin, ca şi glanda mamară şi au caracterele fenotipice ale cerumenului umed şi uscat. Tipul umed pare că se asociază mai frecvent cu cancerul mamar, deci ar arăta o susceptibilitate genetică pentru cancerul mamar.

Există şi alţi factori etiopatogenici de mai mică importanţă pentru cancerul mamar: alimentaţia, stress-ul, consumul de alcool, traumatismele mamare, radiaţiile ionizante, etc.

Elemente de biologie a cancerelor mamare

Principiile pe care s-a bazat atitudinea terapeutică în cancerul mamar, au fost formulate cu aproape 100 de ani în urmă de către chirurgul Williams S. Halsted. Conceptul halstedian considera că boala parcurge etape succesive de evoluţie: locală, loco-regională şi apoi de generalizare. Acestei concepţii I se opune astăzi o concepţie modernă care priveşte cancerul mamar ca pe o boală sistemică la data diagnosticului (E.Fisher).

Conform acestor date se apreciază că o tumoră de 1 cm, care de obicei este mărimea minimă la care se poate pune diagnosticul şi care este privită ca o "early tumor" a cunoscut deja 30 de dublări populaţionale.

Până la moartea gazdei mai trebuie percurse încă 10-20 de dublări; apare evident faptul că tumora îşi desfăşoară activitatea în perioada infraclinică şi că o tumoră privită clinic ca "precoce" este din punct de vedere biologic o tumoră "târzie".

Este cunoscut faptul că timpul de dublare al celulelor poate fi cuprins între 30 şi 200 zile sau chiar mai mult. Aceste date explică de cele unele cancere mamare au o istorie naturală de lungă durată, uneori peste 10 ani. Astfel, în literatură există o serie de statistici referitoare la durata de viaţă a cancerului mamar netratat: din analiza acestor date reiese că rata de supravieţuire la 3 ani a fostde 40%, la 5 ani de 18%, iar la 10 ani de 3,6% (figura 1).

Scanned with OKEN Scanner

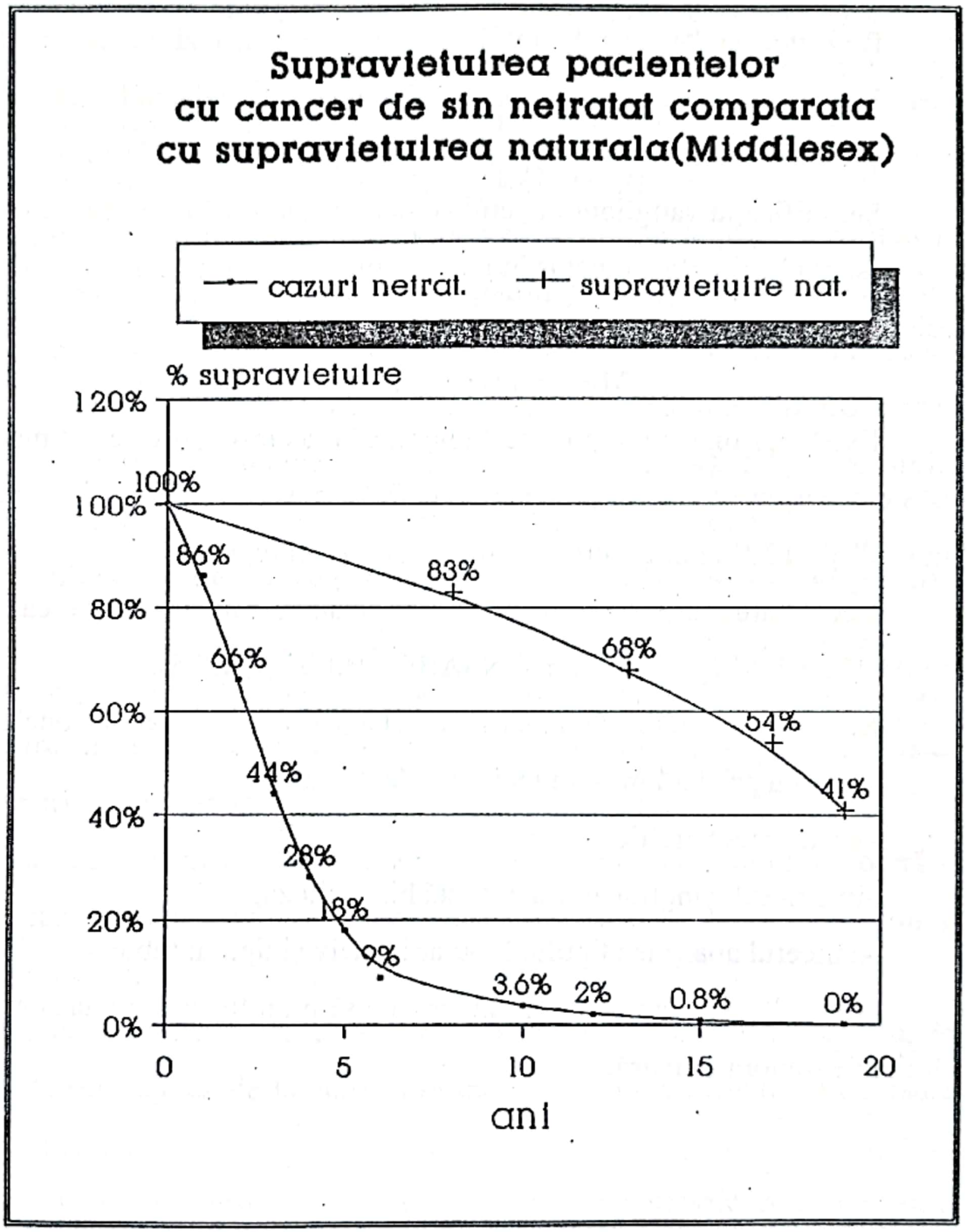

Fig.1. Supraviețuirea pacientelor cu cancer de sân netratat comparată cu supraviețuirea naturală (Middlesex

Scanned with OKEN Scanner

Desigur aceste date trebuiesc luate în considerare atunci când se apreciază beneficiul adus de mijloacele terapeutice.

Referitor la "cancerele minimale" mamare, astăzi se consideră că în această grupă ar intra doar carcinoamele intraductale, maladia Paget fără tumoră în sân şi degenerarea malignă alături de forma proliferativă a bolii fibrochistice.

Semnificaţia ganglionilor cu histiocitoză sinusală este cea de prognostic bun, absenţa histiocitozei, chiar în absenţa metastazelor ganglionare, indicând o recidivă în primii 5 ani.

Multicentricitatea şi bilateralitatea

Existenţa mai multor mase tumorale în acelaşi sân este estimată la 14-40% din cancerele mamare invazive, în 70% din cazuri la carcinomul lobular "in situ" şi în 30% din cazuri pentru carcinomul intraductal.

Localizarea bilaterală a cancerului mamar este apreciată ca având o incidenţă de 16% (protocolul 6 al NSABP – B.Fisher, 1985).

Studierea cancerului mamar bilateral a permis următoarele concluzii:

-tumora primară măsura mai mult de 2 cm;

-avea aspect multicentric;

-în sinusul ganglionar era absentă histiocitoza;

-cancerul aparţinea tipului lobular invaziv şi tipului tubular;

-dezvoltarea cancerului secundar pare să nu influenţeze rata supravieţuirii oferită de tumora primară.

Scanned with OKEN Scanner

Receptori-chimioterapie

S-au constatat mai multe cancere mamare diferenţiate la pacientele mai în vârstă (mai mult de 54 ani) şi după menopauză, comparativ cu cele întâlnite la vârsta tânără şi în premenopauză. Aceste constatări trebuie corelate cu incidenţa ridicată a receptorilor de estrogeni la femeile mai în vârstă la care, uneori, există o sensibilitate mai scăzută la chimioterapice (E.R.Fisher).

Cancerele mamare diferenţiate sunt mai frecvente la pacientele mai în vârstă (după 54 ani), în perioada de menopauză şi se asociază cu o incidenţă ridicată a receptorilor de estrogeni pozitivi. Chimioterapia adjuvantă aduce beneficii evidente la bolnavele a căror vârstă este mai mare de 50 ani, numai pentru tumorile slab diferenţiate (E.R.Fisher şi colab.1984). Pentru tumroile diferenţiate răspunsul este mult mai favorabil la terapia endocrină.

Posibilităţi de depistare precoce. Metodologia diagnosticului pozitiv precoce

1.Depistare precoce. Poate fi realizată fie întâmplător de către bolnavă sau de către medic, fie cu ocazia unui examen medical, situaţii care adesea găsesc tumori în stadii avansate, fie prin programe de screening.

a)Screening-ul în cancerele mamare, chiar prin autoexaminare, oferă o şansă de supravieţuire mult mai mare decât la femeile nesupuse nici unui examen profilactic.

b)Examinarea periodică a sânilor de către medic este condiţionată, în principal, de sustragerea de la activitatea curentă a unui număr mare de cadre medicale superioare.

c)Mamografia ca test de screening, cu toate controversele, se pare că este singura metodă sigură pentru reducerea mortalităţii. În acest sens ea aduce informaţii despre leziuni infraclinice, nedecelate la palpare, cât şi un plus de date în caz de suspiciune. Mamografia reduce decesul prin cancer mamar cu 26% în grupul de vârstă de 40-49 ani şi cu 30% în grupul de vârstă de peste 50 ani.

Scanned with OKEN Scanner

Concluzii ale programelor de screening:

-toate femeile trebuie să înceapă autoexaminarea după vârsta de 20 ani;

-între 35-40 ani să se facă o mamografie de "bază";

-să se consulte medicul în vederea unui screening mamografic periodic, între 40-50 ani;

-să se efectueze un examen clinic annual, după vârsta de 50 ani.

2.Metodologia diagnosticului pozitiv

❶Primul simptom:

Cele mai multe cancere mamare sunt simptomatice. Debutul este marcat de prezența tumorii, descoperită întâmplător sau în cadrul autopalpării, în 80% din cazuri.

Durerea mamară (mastodinia), întâlnită la 8% din bolnave, poate fi continuă sau intermitentă, mai accentuată uneori în preciclu, cu caracter de arsură sau tensiune dureroasă, este simptomul care cel mai adesea alarmează şi aduce bolnava la medic.

Scurgerile mamelonare sanguinolente, sero-sanguinolente sunt uneori singurul simptom de cancer. Aproape 10% din aceste cazuri au cancer.

Debutul prin adenopatie axilară, în cancerul mamar ocult, este întâlnit la 2% din cazuri.

În boala Paget incipientă, semnele sunt puține şi aparent banale: pruritul mamelonar, eroziunile mamelonului, eventual eczematizarea mamelonului.

Retracția mamelonului sau a pielii, doar uneori reprezintă semne relativ precoce, mai ales la persoane cu sâni voluminoşi, în care tumora se palpează greu. Aceste semne arată invazia tumorală şi retracția canalelor galactofore, respectiv a tractusurilor conjunctive, care pleacă de la crestele lui Cooper la fața profundă a dermului.

❷Anamneza

La femeia purtătoare a unei tumori mamare dacă se asociază şi o serie de factori de risc pentru cancer, posibilitatea ca acea tumoră să fie cancer creşte.

Scanned with OKEN Scanner

Anamneza va căuta în antecedentele personale şi familiale, existenţa factorilor de risc.

❸Examinarea sânului

Valoarea acestui examen depinde de acurateţea sa şi de interpretarea observaţiilor culese.

➲*Inspecţia* va aprecia comparativ conturul celor doi sâni, consemnând modificările de formă, volum depresiuni sau reliefări anormale, circulaţia venoasă superficială, edemul, precum şi coloarea tegumentelor. Modificările areolei mamelonului, privind forma, volumul, retracţia, devierea axului mamelonar, precum şi existenţa de eroziuni, cruste, scurgeri mamelonare vor fi consemnate şi analizate atent.

Palparea sânului este de preferat să se efectueze cu pulpa indexului şi a mediusului, comprimând sânul pe peretele toracic, examinare care se face de la mamelon, areolă spre periferie, pe fiecare rază, imaginându-ne sânul ca pe un cadran de ceasornic. Nu trebuie uitat, la examinare, că structura de glandă (deci şi patologia sa) se poate găsi de la stern, până la marginea infero-externă a marelui dorsal şi de la claviculă la rebordul costal.

Atunci când se găseşte o tumoră în sân se va aprecia sediul acesteia, mărimea ei (cât mai exactă, măsurată cu rigla pe cele două diametre), numărul (când sunt mai multe) şi limitele (duritatea şi limitele sunt caracteristice tumorilor maligne, dar există şi abateri de la această regulă). Mobilitatea pielii pe tumoră trebuie căutată atent pentru a sesiza aderenţa tumorii la piele; pliul cutanat nu mai este format din pliuri mici, egale, paralele între ele ci ia aspectul de piele îngroşată, dedublată, denumit semnul "capitonajului".

Diagnosticul pozitiv al cancerelor mamare

①Examinarea fizică a sânilor. Atunci când este efectuată de către medic este imperativul care completează autoexaminarea şi studierea radiografică, deoarece 15% din cazuri s-au dovedit a fi carcinoame mamare din grupul celor care au mamografia negativă. Programele screening, care au utilizat examinarea

Scanned with OKEN Scanner

fizică şi mamografică a femeilor asimptomatice, au detectat multe cancere timpurii fără invazia ganglionilor axilari.

②Mamografia (utilizând doze scăzute de radiaţii) prezintă arhitectura sânului.

➢Va fi suspicionată malignitatea în următoarele situaţii: îngroşarea pielii, asimetria structurii, prezenţa unor mase neregulate, cu "spiculi" la periferie, sau distorsiuni arhitecturale. Prezenţa unor microcalcificări, dispuse ordonat, este un indicator al malignităţii.

➢Mamografia este utilizată în susţinerea impresiei clinice care nu evidenţiază malignitatea, la supravegherea pacientelor cu o istorie anterioară de cancer mamar şi la screening-ul tumorilor subclinice.

➢Recomandarea obişnuită este o mamografie standard la vârsta de 35 ani şi apoi screening anual pentru femeile peste 40 ani şi la pacientele cu risc crescut.

③Ultrasonografia poate fi utilizată pentru a diferenţia o formaţiune solidă de una chistică şi oferă informaţii în plus faţă de mamografie la femeia tânără la care glanda mamară are structură densă.

④Puncţia aspiraţie cu ac fin poate continua diagnosticul de formaţiune chistică şi permite obţinerea frotiului şi chiar dozarea receptorilor de estrogeni. Puncţia-biopsie are limite în apreciere, oferind 10% rezultate fals negative şi aproximativ 10% rezultate fals pozitive.

⑤Examenul histopatologic extemporaneu sau biopsia excizională este metoda preferată pentru diagnosticul de malignitate al leziunilor mamare.

➢Există situaţii când anatomopatologul nu poate preciza cu certitudine (prin includerea piesei de exereză la gheaţă) diagnosticul de malignitate. Urmează ca până în a IV-a zi, prin includerea la parafină, să fie precizat diagnosticul, fără a influenţa prognosticul bolnavei în mod negativ (dacă decizia este luată până în a IV-a zi).

Scanned with OKEN Scanner

➢Dozarea receptorilor de estrogen şi progesteron; statusul receptorilor (cantitatea lor) influenţează supravieţuirea globală a pacientei şi indică sau nu utilizarea antiestrogenilor. Tumorile receptor-pozitive răspund cel mai adesea la terapia hormonală şi au un prognostic mai bun decât cele receptor-negative.

➢Ţesutul tumoral este supus aprecierii citometrice în scopul de a estima dacă tumora este diploidă (indexul ADN=100) sau aneuploida (indexul ADN#100) şi de a determina fracţiunea aflată în faza S. Tumorile aneuploide cu o fracţiune ridicată a fazei S au un prognostic sumbru.

Diagnosticul diferenţial al cancerelor mamare

Diagnosticul diferenţial al cancerelor mamare aflate în stadii timpurii (incipiente), adesea este greu de realizat clinic. Trebuie precizat că în absenţa semnelor patognomonice de malignitate (duritata tumorii, conturul neregulat şi imprecis, aderenţa la tegumente, retracţia mamelonară, pielea capitonată sau de "coajă de portocală", prezenţa unei adenopatii axilare) nimeni nu are voie să afirme cu uşurinţă benignitatea leziunii şi să asigure pacienta de un prognostic bun, liniştitor. Sub masca benignităţii, o leziune malignă se va dezvolta treptat, iar când semnele vor fi certe, prognosticul va deveni sumbru. Ca urmare, leziunile mici, cu suprafaţa netedă, bine delimitate, fără retracţie cutanată, mamelonară, fără adenopatie axilară, vor fi supuse examenelor paraclinice (mamografie, biopsie), explorări care pot infirma diagnosticul de benignitate, formulat clinic.

Limitele "semnelor patognomonice" ale cancerului:

①Limita imprecisă şi absenţa mobilităţii – semne specifice tumorilor maligne, pot fi întâlnite şi la o serie de leziuni benigne: chist sebaceu infectat, o zonă de liponecroză a sânului (lipogranulomul posttraumatic), tuberculoza primitivă a sânului, precum şi mastita plasmocitară (semne date de infiltratul inflamator din jurul lor). Într-un mod asemănător se prezintă un placard mastozic sau de adenită sclerozantă, care aderă de restul glandei.

Scanned with OKEN Scanner

②Aderența și retracția cutanată poate lipsi chiar și pentru un cancer cu localizare în periferia glandei mamare, într-un stadiu de început, după cum o lipodistrofie posttraumatică totdeauna aderă la piele, pe care o poate și retracta.

③Retracția mamelonară specifică tumorilor care invadează și retractă canalele galactofore, poate fi prezentă în lipodistrofia mamară, în mastoza fibrochistică, în mastita plasmocitară și chiar în fibroadenomul retroareolar.

④Creșterea rapidă în volum, specifică cancerelor în puseu evolutiv, se întâlnește de regulă în adenofibromixomul mamar (tumora filodă), tumoră care pe parcursul unui an de zile poate ocupa întreg sânul.

⑤Prezența adenopatiei axilare nu este suficientă pentru afirmarea malignității. Dacă adenopatia este în cadrul unei poliadenopatii, trebuie să ne gândim la asocierea unei formațiuni mamare cu o boală de sistem și trebuie să căutăm și alte semne clinice: splenomegalie, starea febrilă și tabloul hematologic.

⑥Orice leziune eczematizată a mamelonului, care persistă de mai multe săptămâni, mai ales la femeia în menopauză, nu va fi trimisă dermatologului, ci va fi biopsiată.

⑦Cea mai gravă eroare diagnostică și de atitudine terapeutică este de a considera o mastită carcinomatoasă drept o mastită supurată. Mastita carcinomatoasă nu este legată de alăptare, apare la orice vârstă (inclusiv menopauză) și poate fi unilaterală, contrat concepției clasice. Coroborarea semnelor clinice cu investigațiile paraclinice, eventual tratamentul antiinflamator uineficient efectuat anterior și, în ultimă instanță, biopsia ne pun pe calea diagnosticului corect.

Din cele prezentate rezultă că de multe ori examenul clinic singur, oricât de minuțios ar fi, oferă date cu caracter ambiguu; pentru diagnosticul de malignitate a unei tumori mamare fiind obligați a recurge la examenele paraclinice: mamografia (cu variantele ei), tomografia (cu variantele ei), puncția-biopsie și examenul histopatologic extemporaneu.

Scanned with OKEN Scanner

Forme anatomo-clinice ale cancerelor mamare

Clasificare:

I.Carcinoame – cancere ale epiteliului mamar:

❶Carcinoame ale ductelor mamare:

a)Neinfiltrative:

☞tipul ductal tipic;

☞comedo neinfiltrativ.

b)Infiltrative:

☞carcinomul papilar;

☞comedocarcinomul;

☞carcinomul cu fibroză productivă;

☞carcinomul medular;

☞carcinomul coloid.

❷Carcinoame ale lobulilor mamari:

a)Neinfiltrative.

b)Infiltrative.

❸Boala Paget.

❹Carcinoame relativ rare.

II.Sarcoame – cancere ale stromei mamare.

Carcinoamele neinfiltrative (in situ)

Concepția de carcinom "in situ" a fost aplicată format pentru sân în 1940. Mai recent s-a constatat că astfel de leziuni pot nu numai progresa, dar pot stagna în evoluție sau pot fi capabile adesea de regresie.

①*Carcinomul ductal tipic* (non-comedo) poate să apară alături de forma benignă comedo, dar cel mai adesea este în forma pură. Această formă, care reprezintă până acum 10 ani aproximativ 1% din cancerele sânului, în ultimii ani, datorită programelor de screening, are tendință să crească în incidență.

Istoria naturală a acestor leziuni non-comedo tip ductal a fost mai bine demonstrată la femeile care au avut astfel de leziuni decelate prin bipsie, dar

Scanned with OKEN Scanner

care nu au beneficiat de nici o terapie. S-a observat că aproximativ 30% din aceste femei au dezvoltat un carcinom invaziv în următorii 10-15 ani (Page şi colab. 1982). Aceste leziuni apar de obicei în aceeaşi arie unde a fost diagnosticată forma intraductală, sub forma de carcinom invaziv.

Foote şi Stewart au demonstrat formarea carcinomului intraductal de la hiperplazia papilară benignă, trecând prin atipii la carcinomul intraductal neinfiltratriv şi ulterior la cel infiltrativ.

②*Comedo-carcinomul in situ* este forma comună de c.i.s. Ea rezultă dintr-o hiperplazie extremă a formei precedente, având o populaţie pleiomorfă de celule, cu nuclei mari, bizari şi hipercromi. În partea centrală este o zonă de necroză adesea calcificată, ceea ce permite detecţia frecventă prin mamografie, a acestei leziuni care clinic este de multe ori nepalpabilă. Dacă leziunile netratate devin palpabile,în mai mult de 30% din cazuri evoluează într-un carcinom invaziv pe o perioadă de 3 ani.

Aceste leziuni tratate aparent în timp util, ne-am aştepta să ofere o supravieţuire de 100% la 5 ani; în realitate supravieţuirea la 5 ani este de 90%, ceea ce dovedeşte limitele histopatologul, acesta având neşansa să nu cadă la examinare şi pe o cupă histologică în carcinomul spărsese membrana bazală a ductului şi prin contactul cu vasele limfatice determinase boala sistemică.

Carcinomul papilar infiltrativ

Reprezintă probabil un stadiu tardiv sau mai agresiv al unei leziuni papilare neinfiltrative. Adesea se asociază cu cel neinfiltrativ sau cu o altă formă de adenocarcinom. Poate îmbrăca aspectul de comedocarcinom în 5% din cazuri.

Clinic se prezintă ca o masă moale, elastică, comparativ cu duritatea specifică cancerelor. Aceste leziuni au tendinţa de a evolua lent, cresc la dimensiuni mari înaintea metastazării în axilă. Oferă o rată de supravieţuire la 5 ani mai mare faţă de carcinomul obişnuit al sânului.

Scanned with OKEN Scanner

Carcinomul ductal infiltrativ cu fibroză productivă

Rprezintă forma comună a cancerului mamar (≈ 78% din cazuri). Leziunea, la data diagnosticului, cel mai adesea este mică, are o formă ovoidală şi la secţionare este foarte rezistentă. Stroma este obişnuit abundentă şi infiltrează glanda, conferind duritate tumorii. Această particularitate a făcut ca tumora să mai fie denumită carcinom schiros, fibrocarcinom şi carcinom sclerozant.

Când tipul histologic este pur, rata de metastaze în ganglionii axilari este redusă (1-3 ganglioni pozitivi), această situaţie întâlnindu-se în 10% din carcinoame. Dacă sunt identificaţi mai mulţi ganglioni axilari, atunci tumora primară are în mod obişnuit o structură mixtă.

Electronomicroscopic a fost demonstrată originea mioepitelială a acestei tumori.

Carcinomul sub forma de schir atrofic la femeia vârstnică are o evoluţie lentă, istoria naturală la unele cazuri putând fi cuprinsă între 10-20 ani.

Carcinomul medular

Are o incidenţă de 5% din totalul cancerelor mamare şi are un prognostic favorabil, astfel încât şansa de viaţă şa 5 ani este de 85-90%. Leziunile sunt rotunde şi pot sugera atât clinic cât şi mamografic o tumoră benignă sau un chist, în special de dimensiuni mici.

Histologic, sunt tumori cu celule rotunde sau poligonale şi au un bogat infiltrat cu limfocite.

Microscopia electronică a demonstrat originea în celulele epiteliale ale ductelor.

Metastazele axilare sunt mai rare decât în carcinomul forma comună (de obicei într-un singur ganglion) şi chiar în prezenţa acestora prognosticul este bun.

Scanned with OKEN Scanner

Carcinomul coloid

Are incidenţa de 1%. Termenul sinonim este de carcinom mucinos. Este caracterizat prin prezenţa unei mase formată predominant din mucină (de aspect gelatinos) în care flotează o masă de celule canceroase aşezate în grupe. Pacientele cu această formă au vârsta peste 60 ani, ganglionii limfatici sunt fără metastaze şi lipsesc metastazele la distanţă.

Carcinomul lobular invaziv (I.L.C.)

Reprezintă 10% din cancerele invazive şi sunt caracterizate printr-o serie de trăsături anatomice şi prognostice. De notat că acest tip, ca şi cel ductal invaziv, sunt mai frecvent întâlnite în ariile geografice cu o incidenţă mai scăzută (Stalsberg şi colab.1989).

Anatomopatologic are două trăsături:

- Citologic este format din celule mici, cu aspect regulat şi nu monstruoase.
- Infiltraţia difuză este dată de un singur tip de celule aranjate în fibrele de colagen.

Când ambele trăsături sunt prezente, vorbim de tipul pur al I.L.C.; prognosticul este mai bun.

Când există o proliferare mai intensă a fibrelor de colagen, la palpare se percepe o masă densă, fermă, un veritabil schir mamar.

În 60% din cazuri I.L.C. se asociază cu carcinomul in situ al tipului lobular.

Carcinomul lobular in situ (L.C.I.S.)

Lobulii afectaţi au o distensie importantă şi sunt distorsionaţi de o populaţie uniformă de celule care caracterizează trăsăturile citologice.

Incidenţa adevărată este necunoscută, deoarece nu produce semne sau simptome decelabile, nici nu produce semne decelabile pe mamografie. Este mai frecvent întâlnit la grupul de vârstă din premenopauză.

Scanned with OKEN Scanner

Localizarea multifocală este o caracteristică importantă. Decelarea într-un sân în 35-39% din cazuri se asociază cu localizarea şi în sânul controlateral. Dacă s-a practicat numai biopsia şi femeia este urmărită în timp, ce constată că ea va dezvolta în acelaşi loc un carcinom invaziv, a cărui incidenţă este de 10 ori mai mare decât la populaţia generală. Este cunoscut că riscul va creşte în următorii 15 ani la 20-25%. Aceste date indică faptul că L.C.I.S. este leziunea cu cel mai mare risc de a dezvolta un carcinom invaziv, deci ar avea valoare de marker sau de indicator.

Boala Paget a mamelonului

Este cunoscut astăzi ca o entitate anatomoclinică separată, având incidența de 1% din totalul cancerelor mamare. Au existat discuții între anatomopatologi privind punctul de plecare; astăzi este unanim acceptat că este vorba de un cancer primar al ductelor mamare şi anume din segmentul mamelonaral acestora. În timp, prin extensie, invadează pielea.

În cele mai multe din cazuri boala are o istorie naturală lungă. Într-un stadiu timpuriu singurele semne sunt arsura şi pruritul mamelonar, acesta fiind urmat de un stadiu de eritem mamelonar pre-eroziv. Numai 10% din femei prezintă la data diagnosticului semne de boală "in situ". După 1-2 ani apar eroziuni mamelonare acoperite de cruste gri-gălbui. Extensia se poate face la pielea areolei şi periareolară, dar şi în profunzimea sânului, în glandă, trădându-se clinic printr-o tumoră palpabilă. Aproape 50% din femeile cu boala Paget au şi tumoră, ceea ce indică o istorie naturală mai lungă de 2 ani.

Pentru a decela leziunea în stadii timpurii, se impune drept corolar, ca orice leziune eczematizată a mamelonului la femeia în menopauză, care persistă mai multe săptămâni, să fie biopsiată. Studiul histologic al specimenului de biopsie relevă un carcinom al ductelor mamare. Invazia pielii de către aceste celule produce celulele Paget, celule mari, cu citoplasma clară şi binucleolate.

În stadiul preeroziv, terapia aplicată oferă supraviețuire de 100%.

5.2. Alte tumori maligne ale sânului

Scanned with OKEN Scanner

Orice malignitate a ţesuturilor moi poate fi prezentă în sân. Adenofibromixomul (tumora filoda) degenerează, de obicei în cursul primului an de evoluţie, cel mai frecvent pe componenta mezenchimală, deci sub formă de sarcom. Un sarcom specific, care are o importanţă specială pentru sân este ***angiosarcomul.*** Deşi mult timp anatomopatologii au considerat că nu se dezvoltă în sân, microscopic s-a constatat că hemangioamele perilobulare sunt întrutotul comune. De obicei, evoluţia acestuia se face, plecând de la un hemangio-pericitom. Până la sarcomatizarea stromei este numai un pas, care e reprezentat de câteva luni sau 1-2 ani. Uneori anatomopatologul nu poate preciza sarcomatizarea deoarece nu "cade" pe cupa histologică cea mai reprezentativă. Hemangio-pericitomul poate fi bilateral localizat în sâni, aşa cum a fost prezent la una din observaţiile noastre.

O altă tumoră malignă prezentă în sâni, cu o incidenţă de aproximativ 1‰ din cancerele mamare invazive este ***adenocarcinomul chistic secretor.*** Semnificaţia lui specială este că este rar, dar totdeauna cu prognostic sumbru. Leziunile chistice adenoidiene se aseamănă cu adenocarcinomul chistic secretor din glandele salivare. Carcinoamele secretorii sunt mai frecvente la vârsta tânără.

În sân pot fi localizate şi metastaze de la cancere primare din alte organe. Obişnuit, pacienta este cunoscută ca având un cancer pulmonar, cranian sau un melanom, un carcinom medular tiroidian sau o tumoră carcinoidă. Există o serie de cazuri cu tumori carcinoide intestinale care au ca primă manifestare clinică metastazele la distanţă în sân. În aceste cazuri sunt indicate teste speciale pentru imunolocalizarea carcitoninei precum şi alţi markeri de diferenţiere specifică. Neoplaziile limfoide şi sarcoamele pot, de asemenea, invada sânul.

Histopatologic, cele mai multe metastaze sunt multinodulare şi par separate de parenchimul glandular mamar. La bărbat, utilizarea unor makeri imunohistochimici, cum ar fi antigenul specific al prostatei sau fosfataza acidă

Scanned with OKEN Scanner

specifică prostatei, a permis diferenţierea unui carcinommamar de metastazele de la un carcinom al prostatei.

Evaluarea preoperatorie a pacientelor cu cancer mamar

Evaluarea preoperatorie a pacientelor va determina gradul de extindere al bolii şi va aprecia inoperabilitatea unor cazuri.

❶ Criterii pentru inoperabilitate (definite de Haagensem):

- edem difuz al sânului;
- noduli de permeaţie, sateliţi tumorii primare;
- carcinom inflamator;
- adenopatie supraclaviculară;
- edem al braţului;
- metastaze la distanţă.

❷ Determinarea metastazelor la distanţă:

➔ Apreciere extensiei la distanţă a bolii este obligatorie în perioada preoperatorie.

① O radiografie a toracelui detectează metastaze în parenchimul pulmonar sau metastaze osoase. Computer-tomografia (C.T.) toracelui va fi făcută pentru stadiul III în scopul de a evalua aria supraclaviculară şi mediastinală.

② Explorarea ficatului se adresează în special dozării fosfatazei alcaline, care are un grad de sensibilitate în raport cu metastazele hepatice. Ultrasonografia ficatului sau C.T. vor fi efectuate atunci când fosfataza alcalină este anormală sau dacă există alte metastaze la distanţă evidente.

③ Mamografia este utilă nu numai pentru decelarea tumorii primare, ci şi pentru a evalua existenţa unei tumori sincrone în acelaşi sân sau în sânul controlateral.

④ C.T.abdominală poate decela existenţa metastazelor ovariene.

⑤ C.T.osoasă va fi făcută numai atunci când ganglionii axilari sunt pozitivi sau sunt clinic negativi, dar pacienta are dureri osoase.

Scanned with OKEN Scanner

➔ Examinarea anatomopatologică. Atunci când se suspicionează o metastază în ganglionii supraclaviculari sau în axilă de partea opusă, se va practica ablaţia ganglionului suspect şi examenul anatomopatologic, în vederea certificării diagnosticului.

➔ Diseminarea ocultă la data diagnosticului iniţial, apreciată la un procent de 25% din cazuri, explică unele supravieţuiri de scurtă durată pentru cancere aparent timpurii.

❸ Sarcina.

Sarcina la data diagnosticului de cancer mamar nu este o contraindicaţie pentru mastectomie. Cele mai multe din aceste cazuri (79%) au ganglionii axilari invadaţi, iar prognosticul este sumbru. Controversa întreruperea/păstrarea sarcinii presupune o decizie care trebuie luată individual pentru fiecare caz.

La cazuri selectate, se poate indica chirurgia conservatoare şi radioterapia.

❹ Categorii de stadiu

Au valoare de indicatori prognostici, fiind în relaţie directă cu supravieţuirea.

-Stadiul I, care nu are ganglioni invadaţi, oferă pacientei cel mai bun prognostic.

-Stadiile II şi III oferă o supravieţuire intermediară.

-Stadiul IV este caracterizat prin boala metastatică şi un prognostic sumbru pentru pacientă.

Sistemul de stadializare prezentat în continuare a fost formulat de O.M.S. în 1988 (tumoră=T; ganglioni(nodes)=N; metastaze=M) (clasificarea TNM).

Tabel 1. Clasificarea T.N.M. (O.M.S.1988)

Tumoră primară (T)	Invazia ganglionară (N)	Metastaze la distanţă(M)
(1)T_{is}= carcinom in situ (2)T_o=tumora primară nu este decelabilă (3)T_1=tumora primară < 2 cm (4)T_2=tumora primară cu Ø de 2-5 cm (5)T_3=tumora primară cu Ø > 5 cm	(1)N_1=ganglioni axilari mobili (2)N_2 =ganglioni axilari ficşi (3)N_3=metastaze în gan-	(1)M_x=prezenţa metastazelor la distanţă nu poate fi apreciată (2)M_o=nu există metastaze la distanţă

Scanned with OKEN Scanner

(6)T_4=extensie la peretele toracic (mușchi intercostali),cu sau fără invazia pielii, noduli de permeație pe sân, aderențe la coaste sau edem.	glionii limfatici mamari interni ipsilaterali (4)N_x=ganglionii limfatici regionali nu pot fi apreciați	(3)M_1=metastaze la distanță prezente

❺ Stadializarea clinică

A fost realizată, luând în considerare clasificarea TNM.

Stadiul I este caracterizat printr-un procent de 85% supraviețuire la 5 ani. Tumora este mai mică de 2 cm în diametru. Nu există ganglioni invadați și nici metastaze la distanță.

Stadiul al II-lea este caracterizat printr-un procent de 66% supraviețuire la 5 ani, tumora având un diametru cuprins între 2-5 cm. Ganglionii axilari sunt palpabili și mobili. Nu există metastaze la distanță.

Stadiul al III-lea oferă o supraviețuire la 5 ani de 41%. Tumora este mai mare de 5 am în diametru sau este caracterizată prin invazie locală. Ganglionii sunt palpabili în axila de aceeași parte. Nu există metastaze la distanță.

Stadiul al IV-lea este caracterizat prin 10% supraviețuire la 5 ani. Există metastaze la distanță.

Caracterul curativ al terapiei

Poate fi apreciat numai după 10 ani de evoluție fără semne de evolutivitate a bolii.

Prognosticul bolnavelor cu cancer mamar este dependent de mai mulți factori (prezenți la data diagnosticului):

-clinici;

-histologici;

-biologici.

Factori clinici. Mărimea tumorii primare ca și mărimea, numărul și localizarea ganglionilor limfatici invadați, vor influența supraviețuirea. Astfel, stadiile I și II au un prognostic mai bun și beneficiază, ca primă măsură terapeutică, de chirurgie, în timp ce stadiile III și IV au un prognostic sumbru.

Scanned with OKEN Scanner

(a) Mărimea tumorii primare:

Tumorile mai mici de 1 cm în Ø oferă o supraviețuire de 80% la 10 ani.

Tumorile cu Ø cuprins între 3-4 cm se asociază cu o supraviețuire de 55% la 10 ani.

Tumorile cu Ø între 5-7,5 cm permit o supraviețuire de 45% la 10 ani.

(b) Numărul ganglionilor limfatici invadați prin metastaze, apreciați de către anatomopatolog, este în relație directă cu incidența recurenței bolii și supraviețuirea pacientei. Clinic la aproximativ 25% din paciente nu pot fi palpați ganglionii invadați. Supraviețuirea în relație cu starea ganglionilor axilari este următoarea:

Pacientele cu axila negativă: 65% supraviețuire la 10 ani.

Pacientele cu 1-3 ganglioni pozitivi: 38% supraviețuire la 10 ani.

Pacientele cu mai mult de 4 ganglioni pozitivi: 13% supraviețuire la 10 ani.

(c) Localizarea ganglionilor limfatici invadați prin metastaze:

În 1/3 inferioară a axilei (nivelul I al ganglionilor axilari), ganglioni situați sub marginea inferioară a micului pectoral, se apreciază o rată a supraviețuirii la 5 ani de 65%.

In 1/3 medie a axilei (nivelul II), ganglioni localizați în partea posterioară a mușchiului mic pectoral, supraviețuirea la 5 ani este de 45%.

In 1/3 superioară a axilei (nivelul III), ganglionii situați deasupra mușchiului mic pectoral, supraviețuirea la 5 ani este de 28%.

Alte caracteristici clinice care scad rata de supraviețuire a pacientelor. Acestea include:

Edem sau ulcerarea pielii suprajacente tumorii.

Fixarea pielii de peretele toracic sau invazia pielii.

Noduli de permeație.

Scanned with OKEN Scanner

Retracţia pielii sau prezenţa de multiple gropiţe ale pielii sânului, care arată scurtarea ligamentelor Cooper invadate tumoral.

Edem al braţului.

Evidenţierea metastazelor la distanţă.

Factori histologici. Tipul histologic al tumorii influenţează puternic prognosticul, prin abilitatea de a metastaza pe care o au diverse tipuri de carcinoame.

(a)*Carcinoame nemetastazante*. Sunt neinvazive, reprezintă 5% din carcinoamele mamare, iar pacientele supravieţuiesc la 5 ani în proporţie de 95%.

Carcinomul papilar intraductal in situ este nemetastazant, dar se poate transforma într-un carcinom ductal invaziv în 50% din cazuri, în 5 ani.

Carcinomul lobular neinvaziv este un carcinom in situ şi în 15-20% din cazuri se asociază cu un adenocarcinom. Adesea este multicentric şi bilateral.

(b) *Boala Paget a sânului*. Este un carcinom al ductelor galactofore, în vecinătatea porului galactofor. În faza iniţială, preerozivă, oferă supravieţuiri de 100% la 5 ani.

(c)*Carcinoamele metastazante*:

Carcinoame rar metastazante, sunt invazive şi reprezintă 15% din cazurile de cancer mamar. Supravieţuirea la 5 ani a pacientelor cu acest tip de carcinom este de 80%. În această categorie sunt incluse carcinoamele: coloid, medular, tubular, comedo-carcinomul şi adenocarcinomul bine diferenţiat (grading I).

Carcinoame moderat metastazante – au un grad de invazie ridicat şi interesează timpuriu ganglionii limfatici. Această grupă cuprinde 60% din carcinoamele mamare şi oferă o supravieţuire la 5 ani de 60%. În această categorie sunt include: adenocarcinomul infiltrativ al originii ductului (forma

Scanned with OKEN Scanner

comună), carcinomul intraductal cu ivazia stromei, carcinomul lobular infiltrativ.

Carcinoame intens metastazante – include toate tumorile menţionate anterior, dar care au invazie vasculară, sunt nediferenţiate, cu celule al căror aranjament nu formează ducte sau tubi. Ele reprezintă 15% din carcinoamele mamare şi rata de supravieţuire la 5 ani este de 55% (grading III şi tumori aneuploide).

Carcinomul inflamator este oricare carcinom mamar cu semne inflamatorii locale: eritem, căldură locală, tumefacţie şi durere. Există şi o formă numai histologică de cancer inflamator, cea cu embolii tumorale în dermul altei zone decât cea de origine a tumorii primare (vezi biologia tumorală). Carcinomul inflamator oferă un prognostic sumbru: mai puţin de 3% supravieţuitori la 5 ani.

Starea receptorilor de estrogeni din tumoră. Aceştia influenţează de asemenea supravieţuirea bolnavelor. Tumorile care conţin cantităţi mari de receptori (mai mult de 10 µg/ml f.mol. şi de 10 ori mai mult la femeia în premenopauză), răspund la terapia cu antiestrogeni şi au un prognostic mai bun faţă de tumorile receptor negative.

Tratament

Tratamentul cancerelor mamare trebuie să fie complex deoarece majoritatea cazurilor la data diagnosticului au boala sistemică. El constă în tratament chirurgical, chimioterapie sau hormonoterapie şi terapia cu radiaţii. În stabilirea protocolului terapeutic ne bazăm şi pe gradingul de malignitate, stadiul bolii, statusul ganglionilor axilari şi prezenţa unor indicatori de agresivitate ai tumorii.

Chirurgia – ca terapie care acţionează loco-regional, poate fi paliativă sau curativă. Alegerea procedeului se bazează pe stadiul bolii, histologia tumorii şi pe o serie de factori referitori la riscul operator al pacientei, cum ar fi vârsta şi o serie de tare organice.

Scanned with OKEN Scanner

(a) Elementele care constituie suportul terapiei chirurgicale sunt următoarele:

Amploarea gestului loco-regional nu îmbunătăţeşte supravieţuirea bolnavei cu cancer mamar.

Disecţia ganglionilor axilari (minimum şase ganglioni) se face în special, pentru a aprecia stadiul boli şi nu pentru a mări şansa de viaţă prin disecţia unui ganglion în plus.

(b) Procedee chirurgicale:

Lumpectomia (ablaţia tumorii în ţesut sănătos), asociată cu limfadenectomia axilară (cel puţin nivelele I şi II) şi iradierea postoperatorie, este indicată pentru tumorile mici (< 4 cm) şi pentru carcinoamele intraductale.

Cadranectomia presupune exereza a ¼ din sân, conţinând tumora. Supravieţuirea bolnavelor operate prin acest procedeu este superpozabilă, la 7 ani, cu a celor cu mastectomie radicală. Direcţia axilei se face printr-o incizie separată.

Mastectomia simplă ablaţionează glanda mamară împreună cu areola şi mamelonul. Se poate asocia şi secţia etajelor I şi II ale axilei. Indicaţia este pentru persoanele vârstnice, cu tare organice importante, pentru sarcoame mamare şi tumori ulcerate.

Mastectomia radicală modificată, prin păstrarea unei mase musculare din pectorali, este mai puţin mutilantă, oferă o mai bună penetrabilitate radiaţiei Cobalt şi previne blocul cicatriceal postiradiere în axilă şi consecinţa acestuia "braţul gros". Poate fi folosit procedeul Patez (ablaţia sânului, a muşchiului mic pectoral şi limfadenectomie axilară), procedeul Madden (ablaţia sânului, a fasciilor de înveliş ale muşchilor pectorali şi limfadenectomie), procedeul Chiricuţă (de ""himerizare a muşchilor pectorali) şi procedeul Trestioreanu (care abordează axila printre fibrele muşchilor pectorali).

Scanned with OKEN Scanner

Studii randomizate au arătat rezultate comparabile, privind supraviețuirea şi recidiva, cu mastectomia radicală.

Rezultatul cosmetic este mai bun.

Mastectomia radicală tip Halsted îndepărtează muşchii pectorali împreună cu sânul şi ganglionii axilei.

Procedeul oferă o bună lumină în câmpul operator, permite ablația sigură a ganglionilor interpectorali (Rotter), disecția şi ablația tuturor ganglionilor axilari.

Procedeul prezervă nervul muşchiului subscapular (prevenind "scapula alata") şi nervul muşchiului mare dințat (prevenind disfuncția ventilatorie).

Procedeul oferă o rată a recidivelor locale egală cu cea a mastectomiilor radicale modificate.

Mastectomia radicală extinsă include în piesa de exereză şi ganglionii mamari interni. Acest procedeu nu se mai utilizează astăzi, deoarece creşte mortalitatea şi morbiditatea postoperatorie fără a îmbunătăți prognosticul.

Reconstrucția sânului, urmând mastectomiei, poate fi realizată imediat după mastectomie, dar cei mai mulți chirurgi o preferă la 3-6 luni.

(c) Conduita postoperatorie a pacientei este de reabilitare completă şi de supraveghere a recurenței bolii şi a complicațiilor.

- Conduita imediată cuprinde mobilizarea brațului, în scopul de a preveni limitarea mişcărilor şi totodată de a-i oferi pacientei un suport psihologic pentru revenirea la viața normală. Se poate utiliza o proteză pentru sân.

- Supravegherea în timp va decela recurența locală şi evoluția la distanță (metastaze) a bolii; de asemenea, va decela prezența tumorilor în sânul controlateral.

- Edemul de braț, apare la cca 30% din femeile la care s-a practicat o mastectomie radicală. Totdeauna el este agravat de radioterapie iar evoluția sa

Scanned with OKEN Scanner

este grevată de infecţii streptococice ale dermului (de tip erizipelatos), cu caracter recidivant şi de agravare a limfedemului. Tratamentul utilizează procedee de compresiune externă (prin benzi elastice, compresiuni prin manşete pneumatice) şi procedee chirurgicale de drenaj a limfei (operaţia Thompson – cu lambou dermic "îngropat") fără a se obţine rezultatele scontate.

Terapia cu radiaţii – cel mai frecvent utilizează radiaţii cobalt (Co^{90}).

a) Cobaltoterapia postoperatorie este o alternativă pentru controlul local (al recidivelor) la pacientele selectate cu cancer mamar, stadiile I şi II, după "lumpectomy" şi limfadenectomie axilară nivelele I şi II.

Doza de iradiere este de 4500 rad.

Rezultatele supravieţuirii apar comparabile cu cele ale mastectomiei radicale, la 10 ani de urmărire.

Rata recurenţei în sân este de 12% la 10 ani.

b) Ca terapie adjuvantă după mastectomia radicală modificată, aşa cum arată studiile randomizate (N.S.A.B.P. –protocol nr.4) nu oferă nici un avantaj nici la pacientele cu ganglioni pozitivi, nici la cele cu ganglioni negativi.

c)Terapia cu radiaţii poate fi eficientă în terapia paliativă a pacientelor cu metastaze osoase sau nervoase, realizând o micşorare a durerii şi controlul bolii locale.

Utilizarea chimioterapiei sau a terapiei hormonale

a)Terapia adjuvantă vizează boala sistemică şi, de asemenea, micrometastazele oculte la data diagnosticului, precum şi cantitatea de celule tumorale reziduale local, la pacientele în stadiile II şi III. Indicaţia pentru chimioterapie se face pentru cele cu ganglioni negativi, dar care au o serie de factori de agresivitate a tumorii primare şi receptori de estrogeni negativi. În acest sens se iau în considerare: citometria, diametrul tumorii, vârsta, emboliile tumorale din vase şi statusul receptorilor hormonali. Chimioterapia poate fi primul gest terapeutic (preoperator), caz în care se numeşte terapie neoadjuvantă

Scanned with OKEN Scanner

(indicată pentru stadiul III de boală şi puseele evolutive). În celelalte cazuri se administrează postoperator şi se numeşte terapie adjuvantă.

Polichimioterapia, cu un regim de trei droguri, este forma cea mai utilizată astăzi, în 6 cicluri de ciclofosfamidă, metotrexat, 5-fluorouracil (sau metotrexat, adriamicină, fluorouracil).

Rezultatele arată creşterea atât a supravieţuirii fără boală sistemică cât şi a supravieţuirii globale la femeile în premenopauză. Pentru femeile în postmenopauză rezultatele sunt neclare.

Efectele secundare cuprind posibilitatea unei leucemii tardive şi mielosupresia (de aici necesitatea transplantului autolog de măduvă după administrarea dozelor toxice de citostatice).

Terapia hormonală utilizează antiestrogeni (tamoxifen, tamoneprin, nolvadex), indicaţia fiind în cele mai multe cazuri la pacientele în postmenopauză cu tumori estrogen-pozitive. Numai 50% din tumori au receptori de estrogeni, iar din acestea numai 67% răspund la tratamentele cu antiestrogeni. Din tumorile fără receptori de estrogeni, numai 4% răspund la tratamentul cu antiestrogeni. Doza este de 20 mg/24 ore, în 2 prize, pe o perioadă de 2 ani.

Administrarea de antiestrogeni reduce risc pentru cancerul în sânul controlateral cu 35%.

Asocierea chimioterapie-estrogeni este logică, ştiind că tumora este un conglomerat heterogen de celule, unele chimiosensibile şi altele cu receptori pentru estrogeni.

Ovarectomia nu are nici un efect asupra prelungirii ratei de supravieţuire (aşa cum arată N.S.A.B.P.-protocol nr.3), prelungind totuşi intervalul de supravieţuire fără boală (recidive).

b)Chimioterapia, hormonoterapia sunt utilizate în tratamentul formelor evolutive ale bolii.

Scanned with OKEN Scanner

Fără a avea o valoare practică absolută, prezentăm în continuare orientativ, un algoritm de tratament (fig.2., tabel 2).

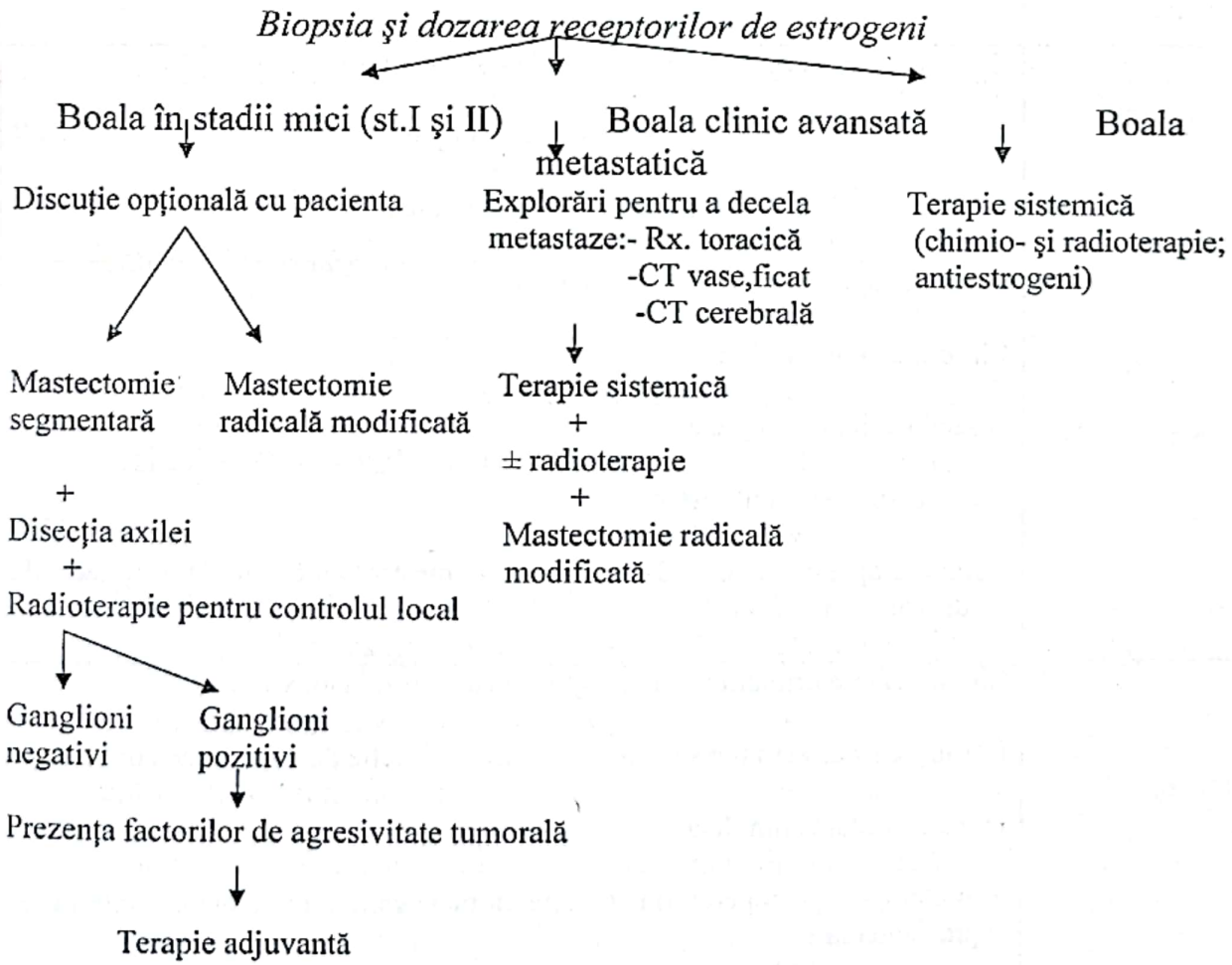

Boala clinic avansată cuprinde:
-invazia pielii sau ulcerarea ei;

-noduli de permeaţie;
-tumora > 5 cm;
-bloc ganglionar axilar sau ganglioni ficşi;
-edem al braţului;
-fixarea tumorii la peretele toracic

Figura 2

Tabel 2: Recomandări terapeutice în fazele aparent localizate ale cancerului mamar

Stadiu clinic	Tratament
T_1-$T_2 \subseteq 2,5$	Chirurgie conservativă: -sectorectomie sau cadranectomie + -disecţie axilară completă + -radioterapie pe sânul restant Terapie adjuvantă în funcţie de factorii prognostic
$T_2 > 2,5$ cm – T_3	Chimioterapie primară (3-4 cicluri) + Chirurgie conservativă + Disecţia axilară completă + Radioterapie pe sânul restant + Chimioterapie adjuvantă 3-6 cicluri sau mastectomie simplă sau radicală modificată (tip Patey) Chimioterapie adjuvantă în funcţie de factorii prognostici
T_4 (a,b,c)	Chimioterapie primară până la regresiunea tumorală maximă + Chirurgie (mastectomie sau conservatorie în funcţie de regresiunea obţinută) + Disecţie axilară completă + Radioterapie postoperatorie (perete toracic,ganglioni mamari interni şi supraclaviculari + Chimioterapie – 6 cicluri – Hormonoterapie

Scanned with OKEN Scanner

T_4 d (mastită carcinomatoasă)	Chimioterapie primară până la gradul maxim de regresiune tumorală + Radioterapie loco-regională + Uneori chirurgie pentru cazurile selecţionate + Chimioterapie adjuvantă

După Bonadonna, în "Manuale de oncologica medica", ed. IV-a, p.556

Boala evolutivă

➲*Forme clinice*

Recurenţa locală postoperatorie apare la 15% din paciente, în primii 2 ani după mastectomia radicală şi mai frecvent la pacientele cu axila pozitivă. Tratamentul constă în excizia locală, terapia cu radiaţii sau ambele.

Metastazele la distanţă, în ordinea frecvenţei, apar în plămâni, ficat, oase, creier.

Carcinomul în cel de al doilea sân poate apare ca o leziune primară sau metastatică.

Criterii pentru caracterul primar al celui de al doilea cancer:

între cele două cancere se interpune un interval de timp mai mare de 5 ani;

structura histologică a celor cancere este diferită;

leziunile "in situ" la cel de al doilea sân, desigur, sunt leziuni metastatice.

Toate celelalte situaţii apar ca leziuni metastatice.

➲*Supravegherea pacientelor* tratate pentru cancer mamar va cuprinde:

examinarea de către medic la 3-4 luni;

autoexaminarea sânului;

mamografie, CT osoasă, Rx toracică (sau CT) şi examenul ficatului.

Tratament

Scanned with OKEN Scanner

Recurența bolii va fi certificată prin biopsie, din care se vor cerceta şi starea receptorilor de estrogen. După excizia locală ± radioterapie, tratamentul va fi în continuare asemănător cu cel al bolii metastatice.

(a)Chimioterapia va fi utilizată la pacientele care nu au receptori de estrogeni în cantitate mare, cât şi la pacientele care nu răspund la terapia hormonală. Se utilizează aceleaşi citostatice: ciclofosfamida, metotrexat, fluorouracil. Răspunsul favorabil se obține la 60-80% din cazuri (scade în volum formațiunea, diminuă durerea).

(b)Tratamentul hormonal se bazează pe starea receptorilor de estrogen din recidivele tumorale. Numai 10% din aceste recidive tumorale răspund la administrarea de antiestrogeni.

➢*Tamoxifenul* este un drog utilizat atât în premenopauză cât şi în postmenopauză, indicația fiind în primul rând pentru recidive şi metastaze viscerale.

➢*Aminoglutetimid şi inhibitorii de aromatază*. Sursa cea mai importantă de estrogeni la femeia în postmenopauză este reprezentată de glandele suprarenale, care produc androstendion. Androstendionul este convertit prin reacția de aromatazare (în țesuturile periferice) în estronă şi estradiol. Aminoglutetimidul (Orimeten) inhibă reacția de aromatazare. Este mai eficient decât tamoxifen-ul în metastazele osoase.

Dozele joase (250-500 mg/zi) sunt la fel de eficiente ca şi cele mari.

Cancerul mamar inflamator (cancerul în puseu evolutiv)

Este o formă rară a cancerului mamar, cu o incidență de 1-4% din carcinoamele mamare, caracterizat printr-o agresivitate ridicată. Poate apare la orice vârstă şi poate fi uni- sau bilateral.

Clinic, există trei forme clinice şi o a IV-a care poate fi apreciată histologic:

Scanned with OKEN Scanner

Puseul evolutiv I (PEV_1) caracterizat prin dublarea volumului tumorii în 3-4 luni de zile, iar mamografic prin existența unui "halou" de edem peritumoral.

Puseul evolutiv II (PEV_2) – sânul prezintă un placard eritematos, cu edem, dureros spontan şi la palpare. Temperatura cutanată locală este mai ridicată.

Puseul evolutiv III (PEV_3) – mastita carcinomatoasă – sânul este mărit în volum în totalitate, este edemațiat şi eritematos, cu tegumente calde, mimând o mastită acută.

Diagnostic. Se asociază examenului clinic mamografia şi puncția biopsie. Când puncția biopsie repetată este negativă, se poate recurge la biopsierea tumorii.

Tratament

Chimioterapia este tratamentul de bază al acestei forme clinice, reprezentând prima secvență terapeutică, utilizând 4-6 cicluri de ciclofosfamidă, metotrexat, fluorouracil, doxorubicina + vincristina sau regimul: fluorouracil, doxorubicina, ciclofosfamida. Rata de răspuns este de 70% ,cu 15% răspuns complet asupra tumorii. Se va asocia *radioterapia* pentru controlul local; *mastectomia* se va realiza numai după obținerea controlului local al tumorii.

Prognosticul este caracterizat printr-o supraveghere redusă.

Cancerul mamar în timpul graviditătii

Incidența este de 28% din totalitatea cancerelor mamare.

Clinică şi diagnostic. Scurgerile mamelonare în timpul sarcinii pot fi fiziologice; totuşi, scurgerea mamelonară unilaterală, persistentă, de aspect sanguinolent, impune explorarea. Mamografia nu aduce informații utile datorită creşterii densității sânului în timpul sarcinii. Biopsia sânului, sub anestezie locală, va fi făcută în orice perioadă a sarcinii şi pentru orice formațiune suspectă.

Scanned with OKEN Scanner

Tratament.

1.Opțiunea pentru tratament local a cancerului mamar în timpul gravidității este formulată de femeile care doresc să continue evoluția sarcinii. Terapia cu radiații este contraindicată pentru efectele nocive asupra fătului. Agenții chimioterapici sunt controversați: efectul chimioterapiei asupra fătului este diferit, funcție de vârsta sarcinii, de drogurile utilizate și de dozele folosite.

2.Avortul terapeutic nu joacă vreun rol în cancerul mamar nemetastatic. Rata de supraviețuire la 5 ani este de 62% pentru femeile care au suferit avort terapeutic și de 54% pentru cele care au avut o completă evoluție a sarcinii (Donegan).

Prognostic. Pentru bolnavele care au ganglionii axilari neinvadați, rata de supraviețuire la 10 ani este 77% pentru femeile tratate în timpul sarcinii și de 75% pentru femeile trtate în afara sarcinii (Ribeiro și Palmer).

Carcinomul mamar la bărbat

Factori de risc:

-expunerea la radiații;

-sindrom Klinefelter.

Date clinice. Carcinomul mamar la bărbat este foarte rar, reprezentând 1% din cancerele mamare la ambele sexe. Cei mai mulți bolnavi prezintă o masă tumorală dureroasă la unul sin sâni. Incidența maximă este între 60-79 ani. Forma anatomopatologică cea mai frecventă este carcinomul ductal invaziv.

Data paraclinice. Mai mult de 80% din cancerele mamare la bărbat au receptori de estrogeni.

Stadializarea. Comparativ cu cancerul mamar la femeie, prognosticul cancerului mamar la bărbat este mult mai rău.

Stadiul I permite o supraviețuire la 10 ani în proporție de 38%.

Stadiul II de boală oferă la 10 ani o supraviețuire de numai 10%.

Stadiile III și IV nu permit nici o supraviețuire la 10 ani.

Scanned with OKEN Scanner

Tratament:

Chirurgical:

a)Mastectomia radicală modificată este tratamentul de elecție.

b)Mastectomia radicală modificată cu excizia unei porțiuni din marele pectoral, atunci când acesta este invadat parțial.

Tratament hormonal:

a)Orhidectomia este metoda tradițională, care oferă răspuns doar în 53% din cazuri.

b)Tamoxifenul oferă rezultate asemănătoare orhidectomiei, pe care o poate înlocui.

Chimioterapia. Efectuată cu drogurile amintite la cancerul mamar al femeii, la pacienții cu ganglioni invadați, oferă o supraviețuire la 5 ani în peste 80% din cazuri (Buzdar P.H., 1989).

Bibliografie

Afecțiuni inflamatorii mamare

1. Benson E.A.:Management of breast abscesses. World Surg., 1989;131:753
2. Niebyl J.R., Spence M.R., Parmley T.H.: Sporadic (nonepidemic) puerperal mastitis. J.Reprod.Med.,1978;20-97

Displazii mamare

1. Abramson D.J.: A clinical evolution of aspiration of cysts of the breast. Surg.Gynecol.Obstet.,1974; 139:531
3. John Minton, Hussein Abu Isa: Mammary displasia. World J.Surg. 1989; 13:680

Cancerul mamar

1. Ashikari R., Hajdu S.I.,Robbins G.F.: Intraductal carcinoma of the breast (1960-1969). Cancer, 1971; 28:1182
2. Auchindoss H.: Modified radical mastectomy. Why not? Am.J.Surg.,1979; 119:506

Scanned with OKEN Scanner

3. Bonadonna G., Valagussa P., Rossi A. et al.: Ten year experience with C.M.F.-based adjuvant chemotherapy in resectable breast cancer. Breast Cancer Res.Treat.,1985; 5:95
4. Bonadonna G., Valagussa P., Zambetti M.et al.: Milan adjuvant trials for stade I-II breast cancer. În Jones S.E., and Salmon S.R. (eds): Adjuvant therapy of cancer. V.Orlando, Fla, Grune and Stratton Company, 1987: 211-221
5. Buzdar A.U.,Kau S.W.,Smith T.L. et al.: The order of administration of chemotherapy and radiation and its effect on the local control of operable breast cancer. Cancer, 1993; 71:3680
6. Donegan W.L.: Diagnosis. In: Donegan W.L. and Spratt J.S.(eds): Cancer of the breast. 3rd ed. Philadelphia, W.B.Saunders Company, 1988
7. Donegan W.L.: Staging and primary treatment. In Donegan W.L., and Spratt J.S.(eds): Cancer of the breast. Philadelphia, W.B.Saunders Company, 1988
8. Fisher B., Fisher E.R.,Redmond C. et al.: Ten year results from the National Surgical Adjuvant Breast and Bower Project (NSABP). Clinical trial evaluating the use of 1-phenylanine mustard (L-PAM) in the management of primary breast cancer. J.Clin.Oncol.,1986;4 :9291
9. Fisher E.R.,Sass R.,Fisher B. et al.: Pathologic findings from the National Surgical Adjuvant Breast Project (Protocol No.6).1.Intraductal carcinoma. Cancer, 1986; 57: 197
10. Fisher B., Dignam J., Mamounas E. et al.:Sequential methotrexate 5-fluorouracil (M F) for the treatment of node-negative breast cancer patients with estrogen-receptor-negative tumors. Eight-year results from the NSABP B-13 and first report of findings from NSABP B-19 comparing M F with combination C.M.F. J.Clin.Oncol.,1996; 14:1982
11. Haagensen C.D.: Diseases of the breast. 3rd ed. Philadelphia W.B.Saunders Company, 1986, chapter 48.

Scanned with OKEN Scanner

12.Harris J., Lippman M., Veronesi U. et al.: Breast cancer. N.Engl.J.Med. 1992; 327: 319-328; 390-398; 473-480

13.Hortobaggi G., Theriault R., Porter L. et al.: Efficacy of pamidronate in reducing skeletal complications in patients with breast cancer and lytic bone metastases. N.Engl.J.Med.,1996;335:1785

14.International Breast Cancer Study Group. Duration and reintroduction of adjuvant chemotherapy for node-positive premenopausal breast cancer patients. J.Clin.Oncol.,1996; 14: 1885

15.Lippman M.E.: The development of biological therapies for breast cancer. Science, 1993; 259: 631

16.Page D.L., Anderson T.J.(eds). Diagnostic histopathology of the breast. Edinburgh, Churchill Livingstone, 1987

17.Rose C., Mouridsen H.T.: Treatment of advanced breast cancer with tamoxifen/ Recent results. Cancer Res., 1984; 91: 230

18.Veronesi U., Saccozzi R., Del Vecchio M.: Comparing radical mastectomy with quadrantectomy, axillary dissection and radiotherapy in patients with small cancers of the breast. N.Engl.J.Med., 1981; 305: 6

Scanned with OKEN Scanner

BOLILE CHIRURGICALE ALE ESOFAGULUI

Afecţiunile esofagului sunt reprezentate de:

1.Tulburări de motilitate esofagiană.

2.Perforaţia esofagiană.

3.Esofagita corozivă.

4.Tumori benigne şi maligne.

1.Tulburările de motilitate esofagiană

1.1.*Acalazia cricofaringiană (Disfuncţia sfincterului esofagian superior*)

Apare la pacienţi peste 60 ani ca singură afecţiune sau se asociază cu diverticulul Zenker. Ea este cauzată de insuficienţa sfincterului esofagian superior de a se relaxa. Afecţiunea poate avea şi caracter ereditar, cunoscut sub numele de distrofie musculară oculo-faringiană, constând în ptoză şi disfagie. Disfagia este rezultatul slăbirii musculaturii faringiene în faţa unui sfincter esofagian superior cu funcţionalitate normală.

Simptomatologie

Principalul simptom este disfagia mai importantă pentru solide şi refluxul de alimente nedigerate care cauzează tusea cronică, uneori tusea este datorată aspiraţiei în arborele respirator a salivei.

Studii imagistice

Pasajul baritat arată imaginea de stop în hipofaringe a substanţei de contrast; totodată precizează asocierea diverticulului Zenker.

Examenul endoscopic arată constricţia extrinsă la pasajul endoscopului şi exclude existenţa unei tumori şi a refluxului gastroesofagian.

Manometria arată fie o relaxare incompletă a sfincterului esofagian superior la deglutiţie, fie o imperfectă coordonare a relaxării sfincterului care urmează contracţiei faringiene.

Scanned with OKEN Scanner

Diagnosticul diferențial. Se impune excluderea a două afecțiuni: cancerul esofagian şi incompetența sfincterului esofagian inferior şi în acest sens rolul important revine endoscopiei. La bolnavii cu acalazie cricofaringiană, dacă se asociază incompetența sfincterului esofagian inferior, se impune, ca primă măsură terapeutică să fie tratamentul refluxului gastroesofagian, prevenind astfel riscul aspirației în arborele respirator.

Tratamentul este numai chirurgical şi constă în miotonia cricofaringiană, realizată pe o lungime de 3-4 cm, pe mijlocul liniei posterioare, secționând fibrele musculare până la submucoasă.

Prognosticul de regulă bun şi de durată.

1.2.***Spasmul esofagian difuz***

Este o tulburare de motilitate esofagiană, caracterizat printr-o contracție nonperistaltică puternică, adesea asociată cu durere toracică puternică. Spre deosebire de acalazie, această entitate clinică are o relaxare normală a sfincterului esofagian inferior şi poate fi asociată cu reflux esofagian.

Simptomatologia

Cel mai important simptom este durerea toracică intermitentă care poate iradia posterior, la gât, ureche sau brațe şi poate fi confundată cu angina pectorală. Uneori durerea are intensitate slabă, este mai mult un disconfort. Durerea apare spontan şi parte din pacienți sunt etichetați ca având tulburări psihice. La cei mai mulți pacienți durerea se asociază cu disfagia, fără a duce la pierdere ponderală.

Explorarea imagistică

La jumătate din cazuri pasajul baritat este de aspect normal, dar poate releva diverticuli. Parte din pacienți prezintă spasm esofagian etajat şi aspect de spiculi.

Manometria relevă contracții repetitive de înaltă amplitudine; undele contractile sunt de amplitudine mare, corespunzător la 180-200 mm Hg şi au o durată mai lungă comparativ cu indivizii normali.

Scanned with OKEN Scanner

Pentru confirmarea diagnosticului este necesară utilizarea unor teste care induc contracţia esofagului (exemplu Tensilon); datorită activităţii anticolinesterazice el este capabil de a induce contracţii ample, similare cu cele produse spontan la pacientul luat în studiu.

Diagnosticul diferenţial trebuie făcut cu angina pectorală, cu care pretează prin intensitatea durerii şi iradierea ei. Spasmele esofagirne pot fi induse şi de tumori mediastinale benigne şi maligne; uneori tumori esofagiene şi sclerodermia pot mima spasmele esofagiene. Explorarea esofagoscopică; CT, examenul clinic complet coroborate cu istoricul bolii, ne orientează spre diagnostic.

Tratament

Mulţi pacienţi răspund la blocanţi ai canalelor de calciu şi relaxante ale musculaturii netede cum ar fi nitraţii cu acţiune retard (hydralasina).

Dilataţiile pneumatice pot fi încercate la pacienţii cu disfagie şi cu spasm al sfincterului esofagian inferior.

Pacienţii cu disfagie refractară şi durere severă beneficiază de miotomie esofagiană care se întinde de la arcul aortei deasupra sfincterului esofagian; prezervarea sfincterului esofagian inferior previne refluxul esofagian. Atunci când este necesară miotomia în 1/3 inferioară a esofagului se va practica o fundoplicatură Nissen.

Prognostic bun la 90% din pacienţii operaţi.

1.3.*Acalazia*

Acalazia esofagului este o tulburare de motilitate esofagiană caracterizată prin dilataţia lumenului esofagian şi concomitent prin hipertrofia peretelui acestuia, fără a exista un obstacol mecanic.

Din punct de vedere etiologic sunt încriminaţi mai mulţi factori:

-infecţioşi, în special virusuri de tipul herpes zoster;

-degenerativi, care duc la atrofia sau dezintegrarea celuelor din plexul mienteric Auerbach şi o reducere a fibrelor nervoase din peretele esofagian.

Scanned with OKEN Scanner

Acalazia are manifestări clinice întâlnite într-o altă afecțiune boala Chagas, care este dată de un microorganism Trypanosoma cruzi, dar care se asociază şi de manifestări respiratorii, cardiace şi gastrointestinale.

Simptomatologia

Acalazia clinic prezintă disfagie, urmată de regurgitații şi frecvent de fenomene respiratorii.

Disfagia este simptomul dominant, dar scăderea ponderală nu este marcată. Apariția durerii sugerează formarea unor ulcerații ale mucoasei esofagiene, ca rezultat a iritației cronice produsă de staza şi degradarea alimentelor ingerate. Regurgitația este frecventă, este fetidă, iar în cursul nopții, în timpul somnului pot duce la aspirații în arborele respirator. Mulți bolnavi au fost tratați în antecedente pentru pneumonii repetate.

Explorarea imagistică

Va începe cu pasajul baritat care pune în evidență aspecte caracteristice chiar în stadiu relativ precoce a acalaziei. Esofagul apare dilatat uniform iar în 1/3 inferioară se îngustează concentric, clasic fiind denumită "în ridiche", pasajul baritat se face filiform până la stomac. Esofagul nu prezintă unde peristaltice evidente sau undele sunt slabe, simultane, neregulate, necoordonate. În timp ce boala progresează, esofagul se dilată, devine tortuos şi la unele cazuri are aspect de sigmoid.

a)Esofagoscopia este obligatorie pentru a exclude un cancer a 1/3 inferioare a esofagului sau un cancer a polului superior gastric. Esofagoscopic se vor aprecia leziunile ulcerative ale mucoasei esofagiene; pasajul tubului endoscopului se face cu uşurință în 1/3 inferioară a esofagului cu acalazie; atunci când există rezistență la trecerea endoscopului se vor efectua multiple biopsii.

Pentru cazurile cu esofag cu aspect de sigmoid, endoscopia este riscantă, putând perfora esofagul.

Scanned with OKEN Scanner

b)Manometria este o explorare cu valoare diagnostică, presiunea sfincterului esofagian inferior creşte faţă de normal, de două ori (40 mm Hg).

Pentru pacienţii cu trăsături manometrice neconcludente se pot utiliza teste farmacodinamice care provoacă o contracţie susţinută a 1/3 inferioare a esofagului care este adesea însoţit de o durere vie. Testul este negativ la persoanele normale.

Diagnosticul diferenţial

a)Stricturi benigne în 1/3 inferioară a esofagului de obicei în cadrul esofagitei de reflux; esofagoscopia coroborată cu istoricul bolii ne pune pe calea diagnosticului.

b)Cancerul infiltrativ, în special al cardiei şi a esofagului inferior, pretează la confuzia diagnostică; bolnavii au scădere ponderală, iar endoscopia cu biopsie are rol decisiv pentru diagnostic.

c)Sclerodermia pretează la confuzia diagnostică cu acalazia dar leziunile cutanate, esofagoscopia şi manometria tranşează diagnosticul.

Complicaţiile

Complicaţiile acalaziei netratate sunt:

-ulceraţiile mucoasei esofagiene care pot duce la hemoragii;

-episoade repetate de traheobronşită şi pneumonii;

-scăderea ponderală moderată, dar după ani devine importantă;

-cancerul esofagian la 5% din pacienţi, ca rezultat al iritaţiei cronice a mucoasei esofagiene şi a expunerii la acţiunea unor cancerigeni; se pare că miotomia Heller nu reduce incidenţa metaplaziei mucoasei esofagiene şi mai târziu a displaziei severe, ca urmare nu va reduce incidenţa cancerului.

Tratament

Obiectivul principal al tratamentului este de a asigura un pasaj esogastric eficient. Acesta poate fi îmbunătăţit prin administrarea de blocanţi ai canalelor de calciu, care scad presiunea în sfincterul esofagian inferior şi îmbunătăţeşte

Scanned with OKEN Scanner

deglutiția; acest tratament are efecte secundare hipotensoare, motiv pentru care nu poate fi folosit ca tratament de durată la normotensivi.

Dilatația pneumatică, 3-4 ședințe, cu balon de 3-4 cm, înlătură disfagia pe termen lung la 50-65% din pacienți. Aproximativ 30% din pacienți ajung la chirurg, fie după dilatație, fie cu esofag tortuos; în această ultimă situație dilatația are risc de perforație.

Intervenția chirurgicală va consta în eso-cardiomiotomie extramucoasă longitudinală pe o lungime de 7-10 cm, extinsă nu mai mult de 1 cm pe stomac. Se va avea grijă să se secționeze toate fibrele musculare circulare, în caz contrar disfagia persistă. Rezultate bune se obțin la 90% din pacienți. Atunci când miotomia este ceva mai extinsă pe stomac unii chirurgi asociază de regulă un mijloc antireflux (fundoplicatura Nissen).

1.4.Diverticulii esofagieni

Diverticulii esofagului apar ca rezultat a tulburărilor de motilitate în cele mai multe cazuri.

1.4.1.**Diverticulul Zenker** (faringoesofagian)

Diverticulul Zenker este un divereticul de presiune şi este de trei ori mai frecvent la bărbat decât la femei; apare mai frecvent după 60 ani.

Anatomic pe peretele posterior a zonei faringoesofagiene, pe linia mediană, deasupra muşchiului constrictor inferior al faringelui şi dedesubtul muşchiului cricofaringian, există o zonă slabă a peretelui, zona descrisă de Laimer, unde peretele este format numai din mucoasă şi un țesut fibros.

În producerea diverticulului, pe lângă factorul anatomic local, mai contribuie şi presiunea exercitată de bolul alimentar în timpul deglutiției. Mucoasa şi submucoasa din această zonă se ectropionează progresiv, realizând un veritabil diverticul, comunicarea cu hipofaringele făcându-se printr-o fantă transversală. Inițial diverticulul este situat retrofaringian şi împinge esofagul înainte şi totodată traheea. Pe măsură ce creşte în aceeaşi măsură se lateralizează paravertebral stâng. Esofagul frecvent prezintă tulburări de

Scanned with OKEN Scanner

motilitate ceea ce explică creearea condiţiei de hiperpresiune exercitată la joncţiunea faringo-esofagiană.

Simptomatologia

a)Disfagia este cel mai frecvent simptom şi este variabilă în raport cu mărimea diverticulului. Când diverticulul este mic şi se umple repede disfagia apare după primele deglutiţii; când diverticulul este mare disfagia apare atunci când diverticulul s-a umplut şi comprimă lumenul esofagului. Când diverticulul este plin şi bolnavul continuă să înghită, apare regurgitaţia şi o durere retrosternală cu senzaţie de lipsă de aer.

b)Regurgitaţia este reprezentată din alimentele ingerate recent, eventual parţial degradate sub acţiunea salivei. Regurgitaţia este incompletă şi bolnavul recurge la o serie de manevre de golire a diverticulului.

c)Halena fetidă se datorează modificării bolului alimentar sub acţiunea salivei şi fermentaţiei produse; bolnavul are un gust metalic.

d)Semne datorate compresiunii organelor vecine sunt reprezentate de dispnee, răguşeală, mai rar de iritaţie a simpaticului cervical, semnul Claude Bernard-Horner.

Examenul obiectiv pune în evidenţă o formaţiune latero-cervicală stângă mai frecvent, de consistenţă moale, care se goleşte parţial cu zgomot hidro-aeric, în timp ce pacientul constată prezenţa alimentelor în cavitatea bucală.

Explorări imagistice

Pasajul baritat constată o formaţiune ovoidală situată posterior, pe linia mediană sau lateralizată spre stânga regiunii cervicale. Imaginea opacă are caracter persistent deoarece diverticulul se goleşte greu. Endoscopia nu va fi făcută deoarece tubul endoscopului se poate angaja uşor în punga diverticulară pe care să o perforeze uşor.

Diagnosticul diferenţial

Disfagia, simptomul dominant, impune diferenţierea diverticulului de cancer esofagian. Acalazia crico-faringiană se poate asocia cu diverticulul.

Scanned with OKEN Scanner

Evoluția

Diverticulul se poate complica cu perforația, ceea ce duce la mediastinită, abces paraesofagian. Uneori se poate ulcera şi să sângere, alteori să realizeze o fistulă cu traheea. Regurgitația şi aspirația în arborele respirator poate conduce la traheobronşită şi pneumonii repetate.

Tratamentul

Singura soluție eficientă este tratamentul chirurgica pentru diverticulii mici (1-2 cm). Miotomia este suficientă. Pentru diverticulii mai mari se va exciza diverticulul şi se va practica miotomia cricofaringiană. Chirurgul se va asigura că pacientul nu prezintă incompetența sfincterului esofagian inferior, înaintea practicării miotomiei cricofaringiene.

Prognostic

Postoperator uneori apare o fistulă salivară cu debit redus care se va închide spontan în 7-10 zile.

1.4.2.**Diverticulii esofagului toracic**

Diverticulii esofagieni din punct de vedere etiologic au fost clasificați în diverticuli de pulsiune şi diverticuli de tracțiune. Diverticulii de pulsiune au localiyare epifrenică, iar cei de tracțiune sunt localiyați în 1/3 mijlocie a esofagului, de aici şi denumirea lor respectiv epifrenici şi epibronşici.

a)***Diverticulii epifrenici***

Sunt localizați de obicei deasupra diafragmului, dar pot fi situați şi în 1/3 mijlocie a toracelui. Sunt întâlniți mai frecvent la bărbați în decada a V-a de viață şi etiopatogenic sunt legați de tulburările de motilitate. Sunt structurați din mucoasă şi o teacă fibroasă şi au mărime variabilă, putând ajunge de ordinul centimetrilor.

Simptomatologia este dominată de disfagie şi regurgitație; cei cu localizare mediotoracică pot determina senzația de compresiune retrosternală sau interscapulară. Frecvent se asociază de fenomene de aspirație pulmonară, manifestată prin tuse şi episoade pneumonice.

Scanned with OKEN Scanner

Explorări imagistice. Pasajul baritat îi pune în evidenţă şi totodată apreciază localizarea şi volumul lor. Studiile de manometrie esofagiană arată contracţii simultane, repetitive sau o contracţie de mare amplitudine şi prelungită. La multe cazuri se asociază modificări ale sfincterului esofagian inferior (relaxare incompletă de deglutiţie sau o presiune exagerată postdeglutiţie).

Diagnosticul diferenţial

Se impune diferenţierea de stenoze benignă şi maligne esofagiene, acalazia cardiei, hernia hiatală.

Complicaţii

Inflamaţia sistemului diverticular se poate extinde şi la mucoasa esofagiană adiacentă, uneori fiind preyente şi ulceraţii ale mucoasei. Ulceraţiile pot sângera; mai rar apar mediastinite peridiverticulare sau perforaţia în bronşia stângă.

Tratamentul

Pentru pacienţii cu suferinţă clinică minoră sau fără suferinţă clinică nu se recomandă intervenţia chirurgicală.

Pentru pacienţii cu suferinţă clinică importantă se recomandă intervenţia chirurgicală. Aceasta constă în toracotomie stângă (de regulă pentru diverticulii epifrenici), diverticulectomia şi miotomie plasată pe peretele esofagian opus diverticulului, miotomie care se va extinde proximal pe esofag deasupra diverticulului şi pe esofagul inferior la pacienţii care au anormalităţi dovedite ale sfincterului esofagian inferior. În această ultimă eventualitate pentru a preveni refluxul esofagian se impune confecţionarea unui sistem antireflux, fie procedeul Nessen sau fundoplicatura Nissen joacă.

Prognostic bun în 90% din cazuri.

b)***Diverticulii de tracţiune*** (epibronşici)

Scanned with OKEN Scanner

Ca localizare se găsesc mai frecvent la nivelul vertebrelor D_4,D_5, în apropierea bifurcaţiei traheale, având intimă vecinătate cu bronhia stângă, în care pot fistuliza.

Aceşti diverticuli sunt produşi prin tracţiunea esofagului de către un proces inflamator care s-a "stins", care aderă la esofag şi prin retracţia cicatriceală, deformează esofagul "în pâlnie". Frecvent procesul inflamator a fost localizat la ganglionii mediastinali în cadrul unei tuberculoze pulmonare.

Anatomopatologic diverticulii sunt mici (<2 cm), sunt orientaţi transversal, comunică larg cu esofagul, peretele lor este format din toate straturile peretelui esofagian.

Clinic de regulă sunt asimptomatici; riscurile de a se complica cu o fistulă într-un organ vecin sunt minime. Nu necesită intervenţie chirurgicală dacă rămân necomplicaţi.

1.5.Hernia hiatală paraesofagiană

Hernia hiatală paraesofagiană (sau prin rostogolire) este caracterizată prin pătrunderea într-un sac peritoneal a unei părţi sau a stomacului în totalitate în torace, imediat la stânga joncţiunii esogastrice, cardia găsindu-se în poziţie normală subdiafragmatic, uneori alături de stomac de găseşte intestinul subţire şi splina, astfel funcţia sfincterului esofagian inferior este păstrată. Există cazuri rare de hernii mixte, în care hernia paraesofagiană a stomacului se asociază cu incompetenţa sfincterului esofagian inferior.

Acest tip de hernie reprezintă 5-10% din herneiile produse prin hiatusul esofagian

Etiopatogenia

În producerea herniilor hiatale sunt încriminaţi mai mulţi factori:

a)Congenitale :care constă în hipoplazia structurilor anatomice care mărginesc hiatusul esofagian; ca urmare hiatusul esofagian se lărgeşte uşor sub acţiunea presiunii pozitive intraabdominale.

Scanned with OKEN Scanner

b)Factori declanşatori: sarcini multiple duse la termen, obezitatea, efortul fizic amplu.

Simptomatologia

Debutul bolii este de regulă la adult şi constă în tensiune dureroasă localizată în toracele inferior instalată imediat postprandial, eructaţii gazoase şi palpitaţii. Lipsesc arsurile retrosternale date de refluxul esofagian.

Complicaţii

Cea mai frecventă complicaţie este hemoragi produsă din zona de eroziune a mucoasei gastrice. Obstrucţia joncţiunii eso-gastrice se produce atunci când stomacul în întregime a herniat în torace şi suferă o torsiune şi o angulare la joncţiunea esogastrică.

Ocluzia apare la persoanele care au în sacul herniar şi anse de intestin subţire.

Tratamentul

Tratamentul electiv constă în laparotomie şi reintegrarea viscerelor herniate în abdomen cu fixarea peretelui anterior al stomacului la foiţa posterioară de înveliş a drepţilor abdominali. Atunci când hiatusul esofagian este larg se impune recalibrarea lui să fie separate.

În urgenţă după reducerea viscerelor herniate se impune aprecierea viabilităţii acestora în cazul strangulării, impunându-se uneori rezecţia.

Prognosticul este bun, recidivele fiind rare.

1.6.Esofagia de reflux.Hernia hiatală prin alunecare

La fiecare individ există un reflux a conţinutului gastric în 1/3 inferioară a esofagului, în special postprandial, asociat cu eructaţii, peristaltica esofagiană evacuează refluxatul în stomac. Atunci când episoadele de reflex sunt frecvente, materialul refluxat este abundent sau atunci când durata contactului cu mucoasa esofagiană este lungă ca urmare a unei peristaltici esofagiene reduse, se creează condiţii pentru dezvoltarea esofagitei.

Scanned with OKEN Scanner

Factorii care favorizează condiţiile de mai sus sunt multipli. Cel mai important factor il constituie tulburarea funcţiei sfincterului esofagian inferior şi în special relaxarea tranzitorie a sfincterului. La pacienţii cu esofagită există o creştere a relaxării tranzitorii a sfincterului esofagian inferior în timpul nopţii, perioadă în care există şi o creştere a motilităţii gastrice. În plus, în această perioadă refluxatul gastric în esofag este cu pH acid (nefiind tamponat de alimente), peristaltica esofagiană este redusă iar deglutiţia pentru salivă (care neutralizează din aciditatea gastrică) este redusă.

La pacienţii cu hernie hiatală prin alunecare se asociază şi o serie de factori anatomici în producerea refluxului. Astfel la aceşti pacienţi dispare unghiul lui His, considerat un element anatomic cu rol antireflux; de asemenea cardia esofagul inferior prin ascensionarea în torace nu mai este expus la presiunea externă ridicată, situaţie existentă la indivizii normali.

Simptomatologia

Simptomul dominant este durerea retrosternală cu caracter de arsură, uneori mimând angina pectorală. Regurgitaţia este mai abundentă în poziţie de decubit, adesea cu gust amar.

Simptomele pulmonare pot apare ca rezultat al aspiraţiei. Adesea bolnavii sunt anemici, în special cei vârstnici.

După o evoluţie de durată a esofagitei apare disfagia; ea poate fi determinată de un edem important al mucoasei 1/3 inferioare a esofagului, dar adesea sugerează stenoza.

Explorări imagistice

Pasajul baritat eso-gastric constată alunecarea cardiei şi a unei porţiuni sau a stomacului în totalitate în torace, prin hiatusul esofagian. De asemenea, poate fă vizualizeze stenoza şi ulceraţiile esofagiene.

Endoscopia esofagiană apreciază gradul esofagitei, întinderea leziunilor, evidenţiază refluxatul, stabileşte leziunile asociate şi exclude cancerul esofagian

Scanned with OKEN Scanner

sau de pol sugerior gastric. Biopsiile esofagiene multiple sunt obligatorii, ele putând stabili diagnosticul de esofag Barrett.

Mamometria esofagiană este utilă, dând informații despre starea sfincterului esofagian inferior, la pacienții cu esofagită presiunea sfincterului esofagian inferior este la jumătate din presiunea individului normal (30 mm Hg). Anormalitățile de peristaltică esofagiană sunt şi ele cu atât mai evidente cu cât esofagita este mai severă.

Măsurarea pH-ului esofagian, mai utilă sub formă de monitorizare prelungită 24 ore din 24 permite aprecierea mai exactă a expunerii esofagului la refluxatul acid, frecvența episoadelor de reflux şi durata lor.

Explorarea scintigrafică cu Tc^{99} apreciază refluxul gastroesofagian dar apreciază şi întârzierea golirii stomacului, un alt factor care poate să explice esofagita.

Complicațiile

Esofagul Barrett este o realitate ca rezultat a metaplaziei mucoasei esofagiene şi eventual a apariției cancerului. Evoluția în timp este cu ulcerații ale mucoasei şi spre stenoză. Materialul refluxat în arborele respirator este răspunzător de pneumonii lşi chiar abcese pulmonare.

Măsuri terapeutice

Aproape jumătate din pacienții cu hernii hiatale prin alunecare sunt asimptomatici.

a)*Tratamentul medical* este indicat la marea majoritate a pacienților cu esofagite. Acesta presupune consumul de alimente care să evite creşterea acidității gastrice, dar în acelaşi timp să crească tonusul sfincterului esofagian inferior şi să redusă astfel refluxul. Proteinele cresc tonusul sfincterian în timp ce grăsimile îl scad. Pacientul va menține poziția practică a trunchiului în timpul nopții şi va evita decubitul după mese.

Se vor administra blocanți ai receptorilor H_2 de tipul ranitidinei în doză de 150 mg la 12 ore interval; de asemenea se vor asocia prochinetice de tipul

Scanned with OKEN Scanner

metoclopramidului. Cu aceste măsuri de regim alimentar şi măsuri terapeutice aproape 85% din pacienţi au o remisiune completă a simptomelor după 16-18 luni.

b)*Tratamentul chirurgical*

Este indicat la aproape 15% din pacienţii care nu au răspuns la tratamentul medical bine condus; în această categorie intră pacienţii la care insuficienţa sfincterului esofagian inferior este completă, presiunea la acest nivel fiind mai mică de 6 mm Hg.

A doua categorie de pacienţi care sunt supuşi intervenţiei chirurgicale sunt cei cu stenoze dezvoltate în cadrul esofagitei.

Obiectivele intervenţiei chirurgicale sunt: - de a readuce şi de a menţine în abdomen în poziţie normală, joncţiunea gastroesofagiană şi 3-5 cm din esofag. Un alt obiect este de a recalibra hiatusul hiatal. Dezideratele creerii unui sistem antireflux sunt satisfăcute cel mai bine de operaţia Nissen, care după închiderea hiatusului în spatele esofagului, înmanşonează esofagul abdominal (cu fornixul gastric trecut retroesofagian şi-l fixează la el însuşi, ancorând fibrele şi la peretele anterior a esofagului abdominal. Se poate realiza fundoplicatura Belsey la care fornixul este trecut în jurul esofagului, înconjurându-l pe o circumferinţă de 270°, iar operaţia este realizată prin toracotomie stângă.

O problemă particulară o reprezintă hernia cu esofag scurt. Chirurgical se va confecţiona o extensie tubulară a esofagului toracic din peretele gastric adiacent micii curburi (procedeul Collins). În jurul capătului abdominal a esofagului confecţionat se va înmanşona fundusul gastric, de aici denumirea procedeului de Collins-Nissen.

Ar exista şi alternativa de a face fundoplicatura Nissen deasupra hiatusului esofagian, dar experienţa a arătat apariţia unor complicaţii intratoracice legate de patologia stomacului.

Scanned with OKEN Scanner

Pentru pacienţii cu stricturi esofagiene care nu au beneficiat de dilataţii cu sonde cu balonaş, se va practica rezecţia segmentară a esofagului şi interpoziţia unui segment de colon între esofagul normal şi stomac. Creearea unui mijloc antireflux prin fundoplicatură Nissen adeseori întâmpină dificultăţi de realizare tehnică, disecţia uneori este imposibilă, atunci când pacientul a suferit intervenţii anterioare la joncţiunea esogastrică. Uneori pacientul prezintă şi o tulburare de evacuare gastrică, ca rezultat a unei vagotomii anterioare. In toate aceste situaţii se impune efectuare antrectomiei şi a gastrojejunoanastomoze pe o ansă în "Y" a la Roux, montaj care previne refluxul biliar gastroesofagian şi asigură o bună evacuare gastrică.

Rezultatele sunt în general bune, recidivele fiind apreciate între 10-15%.

1.6.Esofagul Barrett

Sub această denumire sunt cunoscute modificările epiteliului scvamos a esofagului distal, create sub acţiunea refluxului gastroesofagian. Esofagul Barrett este întâlnit la 10-15% din pacienţii care au esofagite de reflux, forme severe, care de multe ori (45%) se asociază cu stricturi sau ulcere esofagiene cu tendinţă la penetrare în organe din mediastin: pericard, bronhia stângă, trahee, aortă.

De regulă modificările mucoasei esofagiene în cadrul refluxului se întâlnesc pe ultimii 10 cm de esofag, dar ele se pot extinde şi mai sus.

Metaplazia mucoasei esofagiene poate fi de trei tipuri: gastric (comparabilă cu cea din zona fundică a stomacului), intestinal (cea mai frecventă) şi de tip joncţional.

Simptomatologia

Bolnavii purtători de esofag Barrett au arsuri retrosternale care sunt ceva mai puţin intense decât la pacienţii fără esofag Barrett (posibilă o reducere a sensibilităţii dureroase pentru metaplazia epiteliului esofagian). Regurgitaţia este frecventă, iar disfagia sugerează existenţa stricturii.

Scanned with OKEN Scanner

Explorări imagistice

Pasajul baritat arată existența herniei hiatale, sau a unui ulcer sau stricturi.

Endoscopia esofagiană constată inflamația intensă a mucoasei esofagiene; mucoasă roz care pe alocuri sângeră uşor în special din zonele ulcerate. Biopsia din multiple zone (5-6) este obligatorie deoarece esofagul Barrett are de două ori mai multe riscuri de a dezvolta un cancer comparativ cu mucoasa esofagiană normală.

Endoscopia şi biopsia vor fi repetate la fiecare 6-12 luni în special la pacienții cu metaplazie de tip intestinal.

Tratamentul

Măsurile terapeutice sunt asemănătoare esofagitei de reflux. Problema importantă este cea a supravegherii endoscopice a metaplaziei de tip intestinal, asociată cu displazie severă, în scopul de a surprinde momentul malignizării. Au fost propuse o serie de alternative:

a)Supravegherea prin dozarea ADN-ului prin citometria de flux din specimenele endobiopsiate – atunci când displazia severă se asociază de aneuploidie sau creşterea G_2/fracțiunea tetraploidă, pacientul are risc crescut de cancer şi se impune tratamentul chirurgical.

b)O atitudine preconizată de japonezi este fotocoagularea laser a mucoasei esofagiene şi control periodic endobioptic.

2.Perforația esofagiană

Perforația esofagului are două cauze frecvente:

-instrumentația (esofagoscopie, dilatație esofagiană);

-sindromul Boerhaave (ruptura postemetică a esofagului).

Perforația instrumentală apare mai frecvent pe esofagul cervical la nivel cricofaringian; perforația esofagului toracic apare mai frecvent pe peretele lateral stâng (la nivelul strâmtorii bronhoaortice) şi deasupra hiatusului diafragmatic.

Scanned with OKEN Scanner

Sindromul Boerhaave, frecvent apare pe esofag normal (90% din cazuri), în urma eforturilor violente de vărsătură, ca rezultat a presiunii intraluminale excesive. Anatomopatologic leziunea este situată deasupra joncțiunii esogastrice pe peretele posterior la limită cu latura stângă; o altă localizare a perforației, în ordinea frecvenței este pe peretele lateral drept, mediotoracic.

Simptomatologia

Simptomul dominant este durerea percepută de pacient foarte repede după perforație. Localizarea durerii este diferită în funcție de localizarea perforației: în torace sau în abdomenul superior, când perforația este intratoracică şi în regiunea gâtului când perforația este cervicală.

Perforația cervicală prezintă asociate şi următoarele simptome şi semne: disfagie, crepitație în regiunea cervicală anterioară subtiroidian şi semne locale şi generale ale infecției.

Perforația toracică, frecvent comunică cu cavitatea pleurală şi pacientul prezintă tahipnee, dispnee, tahicardie şi hipotensiune, iar stetacustic se pune în evidență hidropneumotoraxul. Atunci când perforația nu comunică cu cavitatea pleurală, rapid apare emfizemul mediastinal.

Explorări imagistice

Radiografia toracică arată: în perforația cervicală prezența de aer în părțile moi de-a lungul coloanei vertebrale, traheea este deplasată anterior. În perforația toracică mediastinul este lărgit şi în pleură există revărsat lichidian sau hidroaeric. Emfizemul mediastinal este văzut după câteva ore de la perforație.

Obligatoriu este pasajul cu gastrografie pentru obiectivarea perforației şi a sediului anatomic. Această explorare este mai utilă decât endoscopia pentru identificarea perforației.

Tratament

Bolnavii vor fi expandați volemic, vor fi administrate antibiotice cu spectru larg, iar intervenția va fi practicată de urgență.

Scanned with OKEN Scanner

Atitudinea chirurgicală va fi diferită în funcţie de vechimea perforaţiei.

Pentru perforaţiile în primele 24 ore de la debut, se va recurge la toracotomie cu evacuarea revărsatului pleural, repararea perforaţiei şi drenaj extern. La pacienţii la care perforaţia a fost creată de o dilataţie pentru acalazie, se va asocia şi miotomia pe peretele esofagian opus, dacă perforaţia a fost creată de o explorare endoscopică la un pacient cu cancer esofagian se impune rezecţia esofagului şi restabilirea continuităţii digestive (vezi subcapitolul "cancerul esofagian").

Pentru perforaţia mai veche de 24 ore, esofagul este imposibil de reparat, deoarece inflamaţia intensă, cu edem fac ca fibrele de sutură să taie. În acest caz se recomandă drenaj de contact prin hiatusul mediastinal, esofagostomie cervicală, ligatura cardiei şi jejunostomie de alimentare. Ulterior, după câteva luni, se va practica reconstrucţia esofagului.

3.Esofagita corozivă

Esofagita corozivă apare după ingestia voluntară sau accidentală de substanţe caustice, care produc arsuri chimice. Substanţe alcaline puternice produc necroza de lichefiere caracterizată prin disoluţia proteinelor, săponificarea grăsimilor, deshidratare tisulară şi tromboze vasculare, în timp ce substanţele chimice cu pH acid produc necroza de coagulare cu formarea de escare profunde, producând leziuni mai mari la stomac, fie necroze gastrice immediate, fie stenoze antrale mai târziu.

Gravitatea leziunilor produse este dependentă de concentraţia substanţei ingerate, de cantitatea şi durata contactului cu mucoasa digestivă.

Simptomatologia

Imediat după ingestia substanţei caustice apare un edem important al buzelor, limbii, orofaringelui; bolnavii au disfagie, ptialism şi din caza disfagiei apare sialoreea. Unii bolnavi au stare toxică cu tensiunea arterială prăbuşită, oligoanurie, puls tahicardic, filiform, febră ridicată şi stare de prostraţie. O serie

Scanned with OKEN Scanner

de pacienţi au edem important al hipofaringelui şi laringelui, tradus clinic prin stridor laringian. Disfagia devine totală în zilele următoare.

Explorarea imagistică esenţială, cu rol de orientare terapeutică în urgenţă este endoscopia; ea va fi practicată în primele 12 ore de la internarea bolnavului, după expandarea volemică şi menţinerea tensiunii arteriale la valori apropiate de normal. Endoscopia va aprecia gradul arsurii corozive a esofagului şi a stomacului.

Astfel în gradul I de arsură corozivă mucoasa are edem şi hiperemie asociindu-se o descuamare superficială; al II-lea grad caracterizat prin ulcerații sângerânde, exsudat şi prezența de false membrane (leziuni care corespund interesării mucoasei în toată grosimea ei) şi gradul al III-lea caracterizat prin ulcerații profunde, prin edem important care tinde să obstrueze în totalitate lumenul esofagian, zone de escare şi chiar perforații (leziuni care interesează peretele esofagian în totalitate, chiar în absența perforației).

Tratamentul

Atitudinea terapeutică actuală s-a modificat în ultimii ani, în sensul unei atitudini intervenționiste, fără a aştepta constituirea stenozelor care să fie supuse dilatațiilor.

Astfel pacienții cu grad I de arsură corozivă vor fi supravegheați o perioadă scurtă de timp, se vor administra antiinflamatorii şi o alimentație formată din lichide.

Pentru pacienții cu al II-lea şi al III-lea grad de arsură vor fi laparotomizați şi vor fi efectuate biopsii care să-I intereseze peretele gastric în totalitate; endoscopistul nu poate face diferențierea exactă între gradul III cu necroza totală şi gradul II la limită, ca leziune anatomopatologică, cu gradul al III-lea.

La pacienții cu leziuni de gradul al II-lea şi leziuni la limită cu gradul al III-lea, se va insera un stent esofagian şi se va face o jejunostomie de alunecare. Se vor administra corticoizi şi antibiotice şi după 3 săptămâni se va practica un

Scanned with OKEN Scanner

pasaj baritat; dacă pasajul este liber de-a lungul stentului, acesta va fi îndepărtat. În caz contrar se va mai lăsa o săptămână şi după aceasta va fi repetat controlul. După scoaterea Stentului pacientul va fi supravegheat endoscopic periodic şi dacă are tendinţă la stenoză, vor fi practicate dilataţii.

Arsurile de gradul al III-lea impun esogastrectomie de urgenţă, esofagostomie cervicală şi jejunostomie de alimentare. Esofagodermia va fi efectuată prin striping. Reconstrucţia cu stomac sau colon va fi practicată după 6-8 săptămâni.

Rezultatele sunt satisfăcătoare pentru cele mai multe cazuri.

4.Tumori ale esofagului

4.1.Tumorile benigne

4.1.1.*Leiomiomul* reprezintă aproape 2/3 din tumorile benigne ale esofagului; se dezvoltă în peretele esofagian atât în afara lumenului cât şi endoluminal, ridicând mucoasa supraiacentă. Mucoasa esofagiană de obicei este indemnă, dar uneori pe zona de maximă reliefare a tumorii, se ulcerează, ca rezultat al ischemiei produsă prin tensionare. Pot fi unice sau multiple, se localizează mai frecvent 1/3 inferioară a esofagului, au dimensiuni variate.

4.1.2.*Polipii* sunt tumori pediculate, cu structură variată, având o structură predominant fibroasă, dar conţin şi ţesut grăsos, fibre musculare. Tumora uneori este voluminoasă şi obstruează lumenul esofagian.

4.1.3.*Fibroamele şi limfoamele* sunt acoperite de o mucoasă indemnă, au baza de implantare largă.

4.1.4.*Chisturile congenitale* au origine glandulară, esofagiană.

Simptomatologia

Multe din aceste entităţi anatomopatologice sunt asimptomatice şi sunt descoperite incidental cu ocazia pasajului baritat pentru o suferinţă gastrică sau duodenală. Ele devin simptomatice atunci când obstruează lumenul esofagian. Disfagia este pentru solide şi lichide şi are caracter intermitent. Regurgitaţiile sunt nefetide şi nu se asociază de durere.

Scanned with OKEN Scanner

Pasajul baritat arată la pacienţii cu leiomiom o formaţiune sferică care comprimă extrinsec lumenul esofagian; mucoasa are o acoperă pare indemnă. Endoscopia confirmă caracterele de benignitate ale unei formaţiuni dezvoltate în perete, cu o mucoasă esofagiană indemnă.

Peristaltica peretelui esofagian este indemnă în leiomiom dar este modificată în cazul chisturilor. Esofagul supraiacent leziunii benigne de obicei este nedilatat.

Leiomioamele ca şi chisturile nu trebuie biopsiate, deoarece sângeră şi pe de altă parte cicatricea care rămâne creează o aderenţă strânsă a formaţiunii la mucoasă, ceea ce face dificilă ablaţia chirurgicală a formaţiunii, fără a deschide lumenul esofagian.

Diagnosticul diferenţial se impune a fi făcut cu cancerul, formaţiunile care păstrează mucoasa indemnă (leiomiomul, chisturile) se diferenţiază uşor. Polii necesită endobiopsie şi examen histopatologic.

Complicaţii

Chisturile se pot infecta şi secundar să sângere. Tumorile dezvoltate intraluminal, pediculate, pot realiza obstrucţia şi sângerarea.

Leiomioamele se pot ulcera şi sângera.

Tratament

Leziunile intramurale impun ablaţie chirurgicală prin toracotomie sau cervicotomie când sunt localizate respectiv în esofagul toracic şi cel cervical. Leziunile localizate pe o suprafaţă redusă pot fi ablaţionate extramucos. Atunci când sunt multiple sau întinse impun rezecţia esofagului şi reconstrucţia acestuia. Polipii mici pot fi ablaţionaţi prin endoscopie.

4.2.Cancerul esofagului

Incidenţa cancerului esofagian variază pe glob; astfel există ţări cu incidenţă mare cum ar fi Iran, partea de Nord a Chinei, Africa de Sud, Pakistan, Afghanistan, unde depăşeştre 100 cazuri la 100.000 de locuitori. În majoritatea ţărilor incidenţa este cuprinsă între 2,6 şi 13,5/100.000 de locuitori.

Scanned with OKEN Scanner

Factorii etiologici încriminaţi sunt consumul de băuturi alcoolice tari, fumatul, ingestia de alimente fierbinţi, nitrosaminele, contaminarea cu fungi a alimentelor, particulele de siliciu din pâine, malnutriţia şi desigur esofagul Barrett.

Mare parte din cancerele esofagiene sunt scvamocelulare, iar ca localizare 45% sunt pe esofagul inferior, 35% pe esofagul mijlociu şi 20% pe esofagul superior. Leziunea iniţială poate fi unică dar sunt şi leziuni multicentrice. Extensia intramurală a tumorii se face mai ales proximal; ea se întinde până la 3 cm proximal de leziunea primară în 65% din cazuri, 6 cm în 20% din cazuri şi 9 cm în 10% din cazuri.

Extensia la distanţă se face în special pe cale limfatică şi se realizează în ganglionii mediastinali şi abdominali pentru cancerele esofagului toracic şi în ganglionii cervicali şi mediastinali pentru cancerele 1/3 superioare a esofagului.La data diagnosticului 80% din pacienţi au metastaze ganglionare şi şansa de metastazare ganglionară creşte cu mărimea tumorii.

Extensia din aproape în aproape în structuri anatomice vecine, trahee, bronhia stângă, aortă, plămân, este prezentă la mai mult de 10% din pacienţi.

Extensia pe cale venoasă se face în oase, plămân, ficat, suprarenală.

Anatomia patologică

Este reprezentată de două forme: epiteliomul bazo şi spino-celular dezvoltat pe epiteliul pavimentos şi adenocarcinomul întâlnit în special în 1/3 inferioară a esofagului.

Simptomatologia

Cel mai evident simptom este disfagia, care este instalată treptat, progresiv, iniţial pentru solide, în final este totală, bolnavul uneori neputându-şi înghiţi saliva. Datorită disfagiei bolnavul cunoaşte o pierdere ponderală importantă, la care se asociază astenia, scăderea forţei de muncă.

Durerea poate avea două forme: de deglutiţie, în cancerele 1/3 inferioare a esofagului, provocată de pasajul alimentelor şi durerea permanentă,

Scanned with OKEN Scanner

retrosternală sau dorsală, care traduce extensia cancerului la structuri anatomice vecine. Durerea este întâlnită la 30% din pacienţi.

Regurgitaţia şi aspiraţia conţinutului digestiv în arborele respirator este întâlnită în special în poziţie de decubit. Tusea este întâlnită în cazul fistulei esotraheale, esobronşice şi apare imediat după deglutiţie, tusea cvasipermanentă, chinuitoare apare în cancerele înalte, stenozante. Apariţia răguşelii de dată recentă este semn de înglobare a nervului recurent într-o masă de invazie inextirpabilă. Sialoreea este prezentă atunci când obstrucţia esofagiană este completă.

Explorări imagistice

Pasajul baritat va preciza sediul leziunii, existenţa unei stenoze excentrice, imagini de semitonuri deasupra stenozei, întinderea stenozei, stenoză care apare sub forma unui defileu îngust şi neregulat; leziunile infiltrative dispuse circular arată o constricţie în bandă cu îngustarea lumenului care are o mucoasă neregulată.

Importantă este aprecierea angulării axului esofagian, deasupra şi dedesubtul leziunii, imagine care sugerează extinderea tumorii la structuri anatomice paraesofagiene.

Ecografia hepatică este utilă pentru a aprecia eventualele determinări secundare hepatice.

Computer tomografia (C.T.) apreciază extensia cancerului esofagian la trahee, bronhia stângă, arcul aortei ca şi aprecierea ganglionilor mediastinali; C.T. poate să arate ganglionii mediastinali măriţi în volum atunci când aceştia sunt mai mari de 1 cm, dar nu poate preciza natura lor.

Ecografia endoluminală este utilă pentru a aprecia extensia transversală a cancerului esofagian; explorarea nu se poate efectua atunci când leziunea esofagiană este stenozantă.

Endoscopia esofagiană cu biopsie are acurateţe diagnostică în 95% din cazuri. Dacă leziunea esofagiană este stenozantă, mucoasa esofagiană de

Scanned with OKEN Scanner

deasupra este doar edematiată şi congestivă, iar biopsia este negativă; la aceste cazuri se va efectua periajul, abraziunea la polul superior al tumorii, lavaj şi citologie.

Bronhoscopia este utilă atunci când există suspiciunea invaziei arborelui traheobronşic, în cazul în care bronhia este invadată sau este prezentă o fistulă eso-bronşică, eso-traheală, pe cale bronhoscopică se poate plasa un stent endoluminal, cu rol paleativ.

Diagnostic diferențial

Se face cu afecțiuni esofagiene care pretează la confuzia cu cancerul prin disfagie, regurgitații; stenozele benigne esofagiene, acalazia cardiei, diverticuli esofagieni, disfagia lusoria (dată de arc aortic dublu sau prin originea anormală a arterei subclaviculare drepte), elemente care comprimă esofagul.

Complicații

Fistulele în organele vecine, trahee, bronhia stângă, ducând la pneumonii, abcese pulmonare; hemoragii mici şi repetate sub formă de mici hematemeze sau sub formă de hemoragie severă.

Tratamentul

Tratamentul actual cu intenție de cură al cancerului esofagian este un tratament multimodal: chirurgie, radio-chimioterapie.

Pentru cancerele 1/3 superrioare a esofagului adesea cu extensie la hipofaringe prima secvență terapeutică va fi radio-chimioterapia şi ulterior va fi secvența chirurgicală; adoptând acest protocol terapeutic, cele mai multe statistici dovedesc îmbunătățirea duratei de viață. Amploarea gestului chirurgical va consta în faringo-laringoesofagectomie totală, în piesa de exereză intrând de multe ori şi tiroida invadată tumoral. Esofagul va fi ablatizat prin striping, restabilirea continuității digestive se va face prin toracolizarea stomacului, trecut transhiatal prin tunelul restant în mediastinul posterior şi anastomozat cu lizerul de hipofaringe restant la baza limbii. Stomacul este un bun material de plastie esofagiană.

Scanned with OKEN Scanner

Pentru cancerele 1/3 superioare a esofagului în stadiu "early", radio-chimioterapia pot duce chiar la "stabilizarea" leziunii, nemaifiind necesară intervenţia chirurgicală.

Radioterapia sub formă de cobaltoterapie cu Co^{90} în doză de 30 Gy pe tumora primară iar chimioterapia sub formă de 5-fluorouracil, cisplatin şi mitomicină C, vor constitui prima secvenţă terapeutică indiferent de localizarea primară a cancerului esofagian, întrucât produce remisia tumorii la cele mai multe cazuri.

Pentru cancerele 1/3 inferioare a esofagului, prin laparotomie şi explorare digitală transhiatală se verifică extirpabilitatea leziunii şi de asemenea se verifică dacă nu există metastaze în ganglionii din regiunea celiacă; în prezenţa adenopatiilor se va efectua examen histopatologic extemporaneu şi în cazul în care sunt positive se contraindică intervenţia cu caracter rezecţionist. Leziunile extirpabile şi fără metastaze în ganglionii abdominali, impun toracotomie stângă cu sau fără frenotomie. Rezecţia esofagului va fi efectuată proximal la cel puţin 10 cm de limitele macroscopice ale tumorii şi distal rezecţia va interesa cardia şi o porţiune adiacentă micii curburi împreună cu ganglionii paracardiali. Restabilirea continuităţii digestive se va efectua toracalizând stomacul (după ce au fost secţionaţi pediculii vasculari coronari şi gastroepiploonic stâng şi a fost efectuată pilorplastia).

Mulţi susţin necesitatea splenectomiei şi a ganglionilor din hilul splinei pentru situaţiile în care tumora primară esofagiană este adenocarcinom.

Pentru cancerele 1/3 mijlocii adesea este necesară toracotomia dreaptă, după ce a fost efectuat inventarul cavităţii abdominale prin laparatomie, rezecţia esofagului va fi extinsă până în regiunea cervicală unde printr-o a III-a incizie se va rezeca esofagul şi la acest nivel va fi anastomozat stomacul trecut prin mediastinul posterior. Valoarea ablaţiei ganglionare este în continuare discutată având adepţi şi adversari.

Scanned with OKEN Scanner

Dacă leziunea primară esofagiană est inextirpabilă şi starea generală este bună se pot practica intervenţii tip by-pass pe o ansă jejunală montată în "Y" a la Roux, deasupra tumorii.

Tumorile inextirpabile la bolnavi cu stare generală precară pot beneficia de inserţia prin laparatomie a unei endoproteze (Celestin), uneori endoprotezele pot fi plasate şi pe cale endoscopică.

Tumorile nerezecabile, la pacienţi vârstnici pot beneficia de electrofulguraţia laser realizată pe cale endoscopică, o veritabilă pulverizare a tumorii, prin care se creează un tunel. Pacienţii se pot alimenta depăşind disfagia; acest tratament va fi repetat la 6-8 săptămâni, pacientul ducând o viaţă normală, uneori până la 2 ani.

La pacienţii cu fistule esotraheale se pot plasa endoproteze esofagiene, uneori şi traheală, pentru a evita colabarea traheei, dar rezultatele nu sunt încurajatoare şi preţul de cost al protezelor este ridicat.

Prognostic

Rata supravieţuirii la 5 ani pentru leziunile potenţial curabile este de 20%.

Bibliografie

Tulburări de motilitate esofagiană

1. Becker B.S., Burakoff R.: The effect of verapamil on the lower esophageal sphincter pressure in normal subjects and in achalazia. Am. J . Gastroenterol.,1983; 78: 773
2. 2.Belsey R.: Functional diseases of the esophagus. J.Thorac.Cardiovasc. Surg.,1966; 52: 164
3. Benjamin S.B.,Gerhardt D.C., Castell D.O.: High amplitude peristaltic esophageal contraction associated with chest pain and/or dysphagia. Gastroenterology, 1979; 77: 478

Scanned with OKEN Scanner

4. Black J., Vorbach A.N., Collis J.L.: Results of Heller's operation for achalazia of the esophagus. The importance of hiatal hernia repair. Br.J.Surg.,1976; 63: 949
5. Brad D.L., Martin D., Pope C.E.: Esophageal manometrics in patients with angina-like chest pain. Am.J.Dig.Dis., 1977; 22: 300
6. Cohn S.: Motor disorders of the esophagus. N.Engl.J.Med. 1979; 301:184
7. Orringer M.B.,Orringer J.S.: Esophagectomy: definitive treatment for esophageal neuromotor dysfunction's. Am.Thorac.Surg., 1982; 24: 237
8. Orringer M.B.,Stirling M.C.: Esophageal resection for achalazia – indication and results. Ann.Thorac.Surg., 1989; 47: 340
9. Patterson D.R.: Diffuse esophageal spasm in patients with undiagnosed chest pain. J.Clin.Gastroenterol.,1982; 4: 415
10. Pinotti H.W.,Bettarelo A.: Chagasic mega-oesophagus. In: Jamieson G.G.(ed): Surgery of the esophagus. Edinburgh. Churchill-Livingstone, 1988: 471-481
11. Temple T.G., Mc Farland J.: Gastro-oesophageal reflux complicating highly selective vagotomy. Br.Med.J., 1975; 2: 168
12. Borrie J., Wilson R.L.K.: Esophageal diverticula: principles of management and appraisal of classification. Thorax, 1980; 35: 759
13. Bruggeman L.L., Seman W.B.: Epiphrenic diverticula. An analysis of 80 cases. Am.J.Roentgenol., 1973; 119: 266
14. Orringer M.B.: Extended cervical esophagomyotomy for cricopharingeal dysfunction. J.Thorac.Cardiovasc.Surg., 1980; 80: 669
15. Helm J.F., Dodds J., Pelc L.R. et al.: Effect of esophageal emptying and saliva on clearance of acid from the esophagus. N.Engl.J.Med., 1984; 310: 284
16. Hollenbeck J.I., Woodward E.R.: The treatment of peptic esophageal stricture with combined fundicpate-fundoplication. Am.Surg., 1975; 182: 472

Scanned with OKEN Scanner

17. Hill L.D.: Intraoperative management of lower esophageal sphincter pressure.J.Thorac.Cardiovasc.Surg.,1978; 75: 378
18. Iascone C.,De Meester T.R., Little A.G., Skimmer D.B.: Barrett's esophagus. Arch.Surg., 1983; 118: 543
19. Little A.G., Skinner D.B.: The management of Zenker diverticulum: cricopharyngeal myotomy and diverticulopeky. In: Levitsky S. and Kittle C.F.(eds). Current controversies in thoracic surgery. Philadelphia W.B.Saunders Company, 1986
20. Maher J.W., Hocking M.P., Woodward E.R.: Supradiafragmatic fundoplication: Long-term follow-up and analysis of complications.Am.J.Surg., 1984; 147: 181
21. Skinner D.B., Belsey R.H.R.: Surgical management of esophageal reflux and hiatus hernia. J.Thorac.Cardiovasc.Surg., 1967; 54: 33
22. Skinner D.B., Wacther B.D., Riddell R.H. et al.: Barrett's esophagus. Comparison of benign and malignant cases. Am.Surg., 1983; 198: 554

Perforația esofagiană

1. Cameron J.L., Kieffer R.F., Hendrix T.R. et al.: Selective nonoperative management of contained intrathoracic esophageal disruption. Ann.Thorac.Surg., 1979; 27: 404
2. Dubost C., Kaswin D., Duranteau A. et al.: Esophageal perforation during attempted endotracheal intubation. J.Thorac.Cardiovasc.Surg., 1979; 78: 44
3. Finley R.J., Pearson F.G., Weisel R.D. et al.: The management of nonmalignant intrathoracic esophageal perforation. Ann.Thorac.Surg., 1980; 30: 575
4. Pate J.W., Walker W.A., Cole F.H.jr.et al.: Spontaneous rupture of the esophagus. A 30 years experience. Ann.Thorac.Surg., 1989; 47: 689
5. Skinner D.B., Little A.G., De Meester T.R.: Management of esophageal perforation. Am.J.Surg., 1980; 139: 769

Scanned with OKEN Scanner

BOLILE STOMACULUI ŞI ALE DUODENULUI

Sunt reprezentate de ulcere şi tumori.

1.Ulcerul duodenal şi ulcerul gastric

1.1.***Ulcerul duodenal*** este caracterizat printr-o pierdere parcelară tisulară din peretele duodenal, de profunzime variabilă, având ca mecanism autodigestia clorhidropeptică.

Apare la grupe de vârste tinere, frecvent între 20 şi 45 ani, mai frecvent la bărbat, fiind favorizat de prânzuri rare, consumul de cafea, alcool, de fumat precumşi de comorbidități (ciroza hepatică, pancreatita cronică). Apare mai frecvent la indivizii purtători de grupă O care au o populație redusă de celule mucipare în mucoasa gastrică, celule care secretă mucina.

Patogenia bolii este dată de modificarea echilibrului existent la oamenii sănătoşi,între factorii agresori şi de protecție a mucoasei gastrice. La pacienții cu ulcer duodenal se găsesc o serie de anormalități:

1.un număr crescut de celule parientale ceea ce duce la creşterea secreției de acid clorhidric şi pepsină;

2.creşterea răspunsului secretor gastric la alimente;

3.creşterea sensibilității celulelor parietale la stimularea de către gastrină;

4.scăderea inhibiției secreției gastrinei din mucoasa antrală ca răspuns la acidifierea conținutului gastric;

5.golirea rapidă a stomacului, şi

6.scăderea producției de bicarbonat în duoden.

În categoria factorilor de protecție, alături de scăderea bicarbonatului mai este încriminată scăderea secreției de mucină (la pacienții cu grupa sanguină O).

Numeroase studii au invocat rolul infecției cu Campylobacter pylori în ulcerul duodenal; desigur el a fost pus în evidență în peretele duodenal la bolnavii cu ulcer şi în mod cert împiedecă vindecarea craterului ulceros.

Scanned with OKEN Scanner

BOLILE STOMACULUI ŞI ALE DUODENULUI

Sunt reprezentate de ulcere şi tumori.

1.Ulcerul duodenal şi ulcerul gastric

1.1.***Ulcerul duodenal*** este caracterizat printr-o pierdere parcelară tisulară din peretele duodenal, de profunzime variabilă, având ca mecanism autodigestia clorhidropeptică.

Apare la grupe de vârste tinere, frecvent între 20 şi 45 ani, mai frecvent la bărbat, fiind favorizat de prânzuri rare, consumul de cafea, alcool, de fumat precumşi de comorbidități (ciroza hepatică, pancreatita cronică). Apare mai frecvent la indivizii purtători de grupă O care au o populație redusă de celule mucipare în mucoasa gastrică, celule care secretă mucina.

Patogenia bolii este dată de modificarea echilibrului existent la oamenii sănătoşi,între factorii agresori şi de protecție a mucoasei gastrice. La pacienții cu ulcer duodenal se găsesc o serie de anormalități:

1.un număr crescut de celule parientale ceea ce duce la creşterea secreției de acid clorhidric şi pepsină;

2.creşterea răspunsului secretor gastric la alimente;

3.creşterea sensibilității celulelor parietale la stimularea de către gastrină;

4.scăderea inhibiției secreției gastrinei din mucoasa antrală ca răspuns la acidifierea conținutului gastric;

5.golirea rapidă a stomacului, şi

6.scăderea producției de bicarbonat în duoden.

În categoria factorilor de protecție, alături de scăderea bicarbonatului mai este încriminată scăderea secreției de mucină (la pacienții cu grupa sanguină O).

Numeroase studii au invocat rolul infecției cu Campylobacter pylori în ulcerul duodenal; desigur el a fost pus în evidență în peretele duodenal la bolnavii cu ulcer şi în mod cert împiedecă vindecarea craterului ulceros.

Scanned with OKEN Scanner

Bolile cronice ale ficatului, în special ciroza hepatică, prin lipsa de inactivare a gastrinei din torentul circulator, crează condiţii ulcerogenice. La bolnavii cu pancreatită cronică scade secreţia de bicarbonat în sucul duodenal.

Anatomia patologică

Craterul ulceros în 95% din cazuri se găseşte pe bulbul duodenal la o distanţă de până la 2 cm de pilor; în 5% este postbulbar, deci pe porţiunea fixă, acolată a duodenului. Atunci când sunt multiple şi au localizare atipică sugerează sindromul Zollinger-Ellison.

Craterul ulceros poate interesa toate straturile peretelui duodenal, având caracter terebrant, fundul craterului fiind săpat în pancreas sau într-un alt organ (căi biliare pentru ulcerul de margine superioară).

În jurul ulcerului se dezvoltă în timp un proces inflamator accentuat, cu importantă fibroză, care poartă numele de calozitate. Procesul fibros poate îngusta lumenul duodenal şi să ducă la stenoză.

Simptomatologia

Prototipul constituţional al ulcerului duodenal este cel descris de către Hegglin: individ hiperstenic, cu facies în "lună plină" la care prânzurile sunt frecvente la 2-3 ore, pentru a-şi calma durerea (bolnavul se scoală din somn de multe ori şi mănâncă. Durerea este situată în epigastru, la limita epigastru hipocondru drept. Bolnavul pe lângă această mică periodicitate a durerii are şi o mare periodicitate, primăvara şi toamna. Marea periodicitate ţine în special de eforturile fizice mari şi o rărire a prânzurilor la o anumită categorie de pacienţi care lucrează la munca câmpului. Durerea este intensificată de condimente.

Pirozisul (arsura retrosternală) este frecvent şi se datoreşte refluxatului acid în esofag.

Greaţa, eructaţiile sunt alte semne frecvente în stadiile de debut ale bolii. Durerea continuă, cu iradiere dorsală, sugerează o complicaţie a bolii şi anume penetraţia în pancreas.Iradierea pe coloana vertebrală poate să ducă la un diagnostic eronat, la o persoană în vârstă şi anume la discopatie; ceea ce este şi

Scanned with OKEN Scanner

mai grav este indicaţia de preparate antiinflamatorii nesteroidiene, care pot determina apariţia hemoragiei.

Explorări de laborator

Desigur sunt utile pentru diagnostic determinarea aciditătii bazale şi a celei stimulate pentru acidul clorhidric. De asemenea, dozarea gastinemiei, la bolnavul cu ulcer duodenal arată valori ridicate, peste 200 pg/ml.

Explorări imagistice

Pasajul baritat esogastroduodenal, pune în evidenţă nişa ulceroasă spre care converg pliurile mucoasei gastrice, uneori hipertrofiate.

Semnele indirecte ale ulcerului duodenal sunt deformările duodenale, reducerea lumenului duodenal, apariţia unor "diverticuli" ulceroşi ale bulbului duodenal, modificarea în treflă a acestuia. Este utilă în evaluarea pacienţilor cu diagnostic incert şi pentru a aprecia răspunsul la tratamentul medicamentos.

Diagnosticul diferenţial

a)Colecistita cronică, calculoasă sau acalculoasă, în care caz simptomatologia este cea de sindrom dispeptic de tip biliar: jenă dureroasă în hipocondrul drept, accentuată de prânzurile colecistochinetice şi şi colagoce, gust amar dimineaţa şi lentoarea psihică postprandială.

Ecografia arată modificările peretelui veziculei biliare.

b)Esofagita de reflux, la care pe lângă pirozis poate fi prezentă disfagia. Explorarea endoscopică tranşează diagnosticul şi exclude ulcerul duodenal.

c)Pancreatita cronică trebuie diferenţiată de un ulcer penetrant în pancreas. Durerea este în special nocturnă, uneori calmată de paracetamol, la un pacient de regulă consumator cronic de alcool, subponderal cu steatoree, eventual cu diabet zaharat şi la care explorarea imagistică, în special CT pune în evidenţă dilataţia canalului Wirsung.

Complicaţii

Cele mai frecvente complicaţii sunt hemoragia,perforaţia şi stenoza.

Scanned with OKEN Scanner

Măsuri terapeutice

Astăzi cele mai multe ulcere duodenale necomplicate beneficiază de tratament medical.

Tratamentul medical. Scopul tratamentului medical este de a crea reducerea acidității gastrice pentru o perioadă cât mai lungă de timp din 24 ore şi de a îndepărta factorii ulcerogeni, inclusiv stress-ul. Factorii ulcerogeni proscrişi sunt: nicotina, alcoolul, cafeaua, o serie de preparate cortizonice şi antiinflamatorii nesteroidiene, salicilați.

Dieta va conține alimente neprăjite, vor fi excluse rântaşuri, prăjeli, sosuri; prânzurile vor fi mici şi repetate la 2 ore interval, astfel încât bolnavul să consume 6-8 prânzuri/24 ore pentru a-şi tampona aciditatea gastrică.

Medicația antiacidă va fi prescrisă la o oră după mese, astfel încât să tamponeze cât mai bine aciditatea gastrică. Se vor folosi preparate care conțin hidroxid de aluminiu, combinat cu hidroxidul de magneziu pentru a preveni constipația. Tratamentul va fi administrat zilnic timp de 6 săptămâni.

Antagonişti ai receptorilor H_2: astăzi se utilizează ranitidină de 150 mg în două prize sau famotidină, 5-10 mg de 2 ori/24 ore.

O serie de preparate care conțin săruri de aluminiu, care polimerizează producția de mucus şi favorizează aderența acestuia pe suprafața craterului ulceros. Doza este de 1 g de 4 ori/24 ore.

Compuşi de bismut (DE-NOL). Sărurile de bismut formează un cheag care se combină cu mucina şi protejează craterul ulceros. Preparatele de bismut au acțiune împotriva infecției cu Campylobacter pylori. Se vor administra 5 ml în 15 ml apă de 4 ori/24 ore.

Blocanți ai pompei de protoni de H^+, reduc secreția acidă gastrică de 93%.

Tratamentul chirurgical

Scanned with OKEN Scanner

Indicaţiile tratamentului chirurgical se referă la ulcerele care nu au răspuns la tratamentul medical bine condus timp de doi ani de zile, timp în care pacientul a respectat dieta; de asemenea la ulcerele penetrante în organele vecine care nu răspund sau răspund parţial la tratamentul medical aplicat.

Celelalte indicaţii se referă la stenoza ulceroasă şi la complicaţiile acute: hemoragia şi perforaţia.

Ţinta tratamentului chirurgical este de a reduce secreţia clorhidropeptică a stomacului. În acest scop chirurgul are la dispoziţie trei posibilităţi:

a)să micşoreze secreţia vagală prin secţionarea nervilor vagi;

b)să micşoreze secreţia luminală prin îndepărtarea porţiunii antrale a stomacului şi a 2-3 cm din duoden;

c)să acţioneze concomitent pe ambele mecanisme.

Totodată chirurgul vizează şi îndepărtarea ulcerului atunci când este posibil.

Toate aceste deziderate chirurgul le are în vedere fără ca preţul obţinerii lor să fie crearea unei infirmităţi în funcţia digestivă.

Pentru a satisface primul deziderat, chirurgul poate secţiona nervii vagi, la diferite nivele, operaţie denumită vagotomie. Atunci când vagii sunt secţionaţi pe esofagul abdominal sau pe cel toracic, vagotomia se numeşte *tronculară*; atunci când sunt secţionate ramurile vagale destinate stomacului, menajând ramurile care merg la ganglionii celiaci şi la ficat, vagotomia este *selectivă*. Aceste două tipuri de vagotomie produc spasm piloric (evacuarea pilorică este sub control vagal); ca urmare se impune crearea unui mijloc de evacuare gastrică, care se poate realiza fie prin secţionarea inelului piloric urmată de sutura transversală a acestuia, de aici denumirea de piloroplastie, fie prin gastrojejunoanastomoză sau prin gastrodeuodenoanastomoză. Pentru a evita aceste operaţii complementare ale vagotomiilor enumerate mai sus s-a imaginat şi păstrarea ramurilor vagale (nervul Latarjet) care inervează regiunea antopilorică; în acest tip de vagotomie se secţionează numai ramurile vagale

Scanned with OKEN Scanner

pentru porţiunea fundică. Acest ultim tip de vagotomie s-a denumit *supraselectivă.*

Pentru a satisface cel de al doilea deziderat şi anume de a sancţiona mecanismul luminal al secreţiei gastrice, adică de a îndepărta teritoriul gastric de producere a gastrinei, se poate practica *rezecţia gastrică 2/3* care îndepărtează bulbul duodenal, pilorul, zona antrală şi o parte din zona secretor de acid clorhidric şi pepsină. Restabilirea continuităţii digestive se va face fie cu duodenul (operaţia Billroth II sau Péan), fie cu prima ansă jejunală montată în continuitate (operaţia Billroth II) sau la pacientul tânăr (pentru a preveni metaplazia de tip intestinal prin contactul cu sărurile biliare – stare precanceroasă pentru bontul gastric), continuitatea va fi realizată cu I-a ansă jejunală montată în "Y" a la Roux.

Pentru a satisface dezideratul legat de excizia ulcerului, acesta de regulă intră în piesa de exereză odată cu bulbul duodenal, dar pentru ulcerele postbulbare este mai bine să fie abandonată şi continuitatea digestivă să fie restabilită după Billroth II (craterul ulceros în mediu alcalin urmând să se cicatrizeze).

Acest tip de rezecţie se numeşte *de excludere.*

Ulcerul duodenal stenozant

Procesul inflamator din jurul craterului ulceros cât şi procesele reparatorii pot cauza obstrucţia joncţiunii gastroduodenale. Ca urmare obstrucţia poate fi determinată de spasm şi edemul periulceros situaţie în care după câteva zile de tratament şi aspiraţie gastrică, reechilibrare hidroelectrolitică, fenomenele cedează şi a doua eventualitate când leziunea este organică, cicatriceală, ireversibilă, după o evoluţie de ani de zile a ulcerului.

Simptomatologia

Semnul dominant este vărsătura cu caracter acid, fără bilă, care conţine alimente nedigerate în cantitate mare. Pierderea ponderală poate fi marcată,

Scanned with OKEN Scanner

ducând la emaciere, atunci când stenoza este veche. Pacientul este deshidratat, oliguric.

Examenul abdomenului constată o undă peristaltică care pleacă dinspre hipocondrul stâng spre cel drept, iar percuţia găseşte clapotajul, de multe ori în etajul inferior al abdomenului, stomacul fiind mult dilatat.

În cazul dezechilibrelor electrolitice severe, bolnavul poate prezenta tulburări psihice.

Explorări imagistice

Pasajul baritat constată "stomacul de stază" mult mărit în volum, cu polul inferior sub crestele iliace, în care bariul cade precum fulgii de zăpadă şi care nu reuşeşte să se evacueze.

Endoscopia este utilă după evacuarea conţinutului gastric, pentru a exclude cancerul atunci când evoluţia ulceroasă nu este tipică.

Explorări de laborator ***arată: alcaloză metabolică prin pierderea de acid clorhidric, hipolisemie, hipokaliemie, hiponatremie, hiperazotemie (datorită hiperaldosteronismului secundar), dezechilibru denumit sindrom Darow. Se remarcă de asemenea creşterea hematocritului.***

Tratamentul

Se va institui aspiraţia conţinutului gastric printr-o sondă naso-gastrică şi se va recurge la reechilibrarea hidroelectrolitică. Pentru stenozele ulceroase vechi cu dezechilibre importante cea mai bună reechilibrare o oferă intervenţia chirurgicală.

Amploarea intervenţiei va consta în rezecţie gastrică 2/3 cu restabilirea continuităţii digestive cu duodenul sau cu I-a ansă jejunală, intervenţie care va fi practicată atunci când rezistenţa biologică este bună. La bolnavul vârstnic, cu tare orabice, foarte debilitat se preferă o gastroenteroanastomoză.

Rezultatele postoperatorii sunt bune.

1.2. Ulcerul gastric

Scanned with OKEN Scanner

Incidența bolii este mai mare la bărbați între 40 şi 60 ani, fiind localizat în 95% din cazuri pe mica curbură gastrică; mai mult de jumătate din cazuri au ulcerul localizat pe porțiunea orizontală a micii curburi.

Există trei tipuri de ulcer cu etiologie şi tratament diferit.

Ulcerul gastric tip I, apare la persoane cu aciditate gastrică normală sau scăzută situat aproape de regulă la unghiul micii curburi gastrice. Etiopatogenia lui pare că este dependentă de modificarea de structură a mucinei secretată de către celulele mucipare şi anume are în compoziție o glicoproteină cu greutatea moleculară mai mică comparativ cu pacienții normali. Un alt factor încriminat este staza gastrică, parte din aceste ulcere fiind observate secundar ulcerelor duodenale vechi cu tendință la stenoză. Cele mai multe cazuri au prezentat Campylobacter pylori în craterul ulceros şi în celulele epiteliale care-l mărginesc.

Ulcerul gastric tip II este localizat prepiloric şi are etiopatogenia ulcerului duodenal.

Ulcerul gastric tip III apare ca rezultat a acțiunii cronice pe mucoasa gastrică a preparatelor antiinflamatorii nesteroidiene.

Simptomatologia

Simptomul dominant este durerea, care este exacerbată de ingestia de alimente spre deosebire de ulcerul duodenal. Ea apare precoce, la 30 minute după ingestia alimentelor. Perioada de activitate a ulcerului şi a exacerbării durerii este lungă, de 4-5 săptămâni. Vărsăturile şi diminuarea apetitului sunt mai importante, comparativ cu ulcerul duodenal.

Explorările de laborator

Ultilă este aprecierea acidității bazale şi a celei după stimulare; un pH gastric mai mare de 6 după stimularea cu pentagastrină, defineşte aclorhidria, care este incompatibil cu diagnosticul de ulcer gastric benign, sugerând malignitatea.

Scanned with OKEN Scanner

Explorări imagistice

Pasajul baritat esogastroduodenal este o explorare importantă pentru diagnostic. El va aprecia mărimea craterului ulceros (ulcerele gigante peste 2 cm sunt suspecte de a fi maligne), existența acelui semn a meniscului în jurul craterului ulceros sugerează de asemenea malignitatea; pentru craterele mici se apreciază convergența pliurilor, caracterul pliurilor gastrice de a se termina în "bețe de toboşar"(aspect care sugerează malignitatea), rigiditatea peretelui pe o zonă mai mult sau mai puțin întinsă de asemenea sugerează malignitatea.

Localizările atipice ale ulcerului (pe fețele stomacului, pe marea curbură gastrică) ridică suspiciunea de malignitate.

Endoscopia cu biopsie reprezintă explorarea obligatorie care urmează pasajului baritat; rezultatele fals pozitive sunt rare, cele fals negative apar la 5-10% din cazuri.

Diagnosticul diferențial

Diferențierea se impune a fi făcută cu cancerul gastric, mai ales la bărbat, după vârsta de 45 ani. Examenul radiologic şi endoscopia cu biopsie vor stabili diagnosticul. Gastrita atrofică, hernia hiatală vor fi diferențiate prin explorare imagistică.

Complicațiile

Sunt asemănătoare cu cele ale ulcerului duodenal: perforația, hemoragia, penetrarea, mai rar stenoza mediogastrică.

Măsuri terapeutice

a)Tratamentul medical. Sunt utilizate aceleaşi măsuri terapeutice medicale ca pentru ulcerul duodenal, administrând şi o medicație pentru infecția cu Campylobacter pylori. Regimul alimentar joacă un rol important şi de asemenea va fi înlăturată ulceroasă.Durata tratamentului este de 4-16 săptămâni, după care va fi repetată endoscopia. Ulcerele care nu au tendință de a se cicatriza ridică suspiciunea de cancer şi necesită a fi rebiopsiate. Urmărirea endoscopică va fi efectuată la fiecare 6-12 luni după cicatrizarea ulcerului.

Scanned with OKEN Scanner

Recurența ulcerului este întâlnită la 40% din bolnavi şi de regulă recurența se asociază de o simptomatologie mai vie. Mulți din aceşti pacienți, cu recurență în primul an de tratament, vor necesita tratament chirurgical.

b)Tratamentul chirurgical. Ulcerele de tip II, care au acelaşi mecanism patogenic cu ulcerele duodenale, vor beneficia de aceleaşi principii terapeutice (vezi ulcerul duodenal).

Ulcerele de tip I vor necesita rezecția largă de stomac 2/3 care îndepărtează zona gastrinosecretoare a stomacului, parte din zona cu celule parietale şi prin ligatura pediculului coronarian sus pe mica curbură, realizează şi o vagotomie parțială. Restabilirea continuității digestive se va face fie cu duodenul, fie cu prima ansă jejunală.

Pentru ulcerele gastrice situate înalt pe mica curbură gastrică se va face o rezecție în "scară"cu ablația ulcerului, anastomizând tubul gastric restant fie cu duodenul, fie cu prima ansă jejunală (tehnica Pauchet sau Schomaker).

Ulcerele juxtacardiale care au fost certificate ca benigne şi care tehnic nu pot fi rezecate pot beneficia de rezecția gastrică largă (aproape 75% din stomac), ulcerul este lăsat pe loc şi anastomoza va fi făcută cu prima ansă jejunală (tehnica Madlener).

Complicațiile stomacului operat

După intervențiile chirurgicale pe stomac pot apare o serie de complicații; unele considerate precoce, produse aproximativ în primele 3-4 săptămâni postoperator şi care sunt grevate de o mortalitate mai ridicată şi altele apărute luni sau ani, considerate tardive şi care țin de modificările aduse fiziologiei normale gastro-duodenale.

1.*Complicațiile precoce* pot fi nespecifice chirurgiei gastro-duodenale, întâlnite după orice tip de intervenție (pulmonare, cardiace, vasculare, ale plăgii postoperatorii, etc.) şi altele proprii, specifice.

Din această ultimă categorie fac parte:

Scanned with OKEN Scanner

a)Fistula bontului duodenal, secundară unui defect de sutură sau de vascularizaţie; apare între a IV-a şi a VII-a zi de la intervenţie şi este cu atât mai puţin gravă cu cât se instalează mai târziu faţă de momentul operator (este izolată de restul cavităţii peritoneale debitul este mic şi se va închide de cele mai multe ori spontan sau după lavaj cu acid lactic).

b)Hemoragia digestivă postoperatorie se poate datora sângerării din tranşele de sutură, mai rar dintr-un ulcer necunoscut sau abandonat.

c)Pancreatita acută postoperatorie poate fi gravă şi adesea se datoreşte traumatizării pancreasului intraoperator.

d)Dilataţia acută gastrică, nu este specifică operaţiilor pe stomac şi se poate datora unei paralizii a musculaturii gastrice, poate fi gravă, să ducă la exitus sau trecătoare şi să se cedeze la aspiraţia gastrică şi reechilibrarea electrolitică.

e)Staza gastrică cu aspirat nasogastric abundent de ordinul litrilor datorată unei guri de anastomoză prea strâmte sau unui montaj de anastomoză defectuos.

f)Icterul mecanic apare ca rezultat a ligaturii aplicată pe coledoc în cursul închiderii duodenului.

Atitudinea terapeutică va consta în reintervenţie de urgenţă:

dirijarea fistulei în cazul dezunirii bontului duodenal;

hemostază în cazul sângerărilor grave, care nu pot fi stăpânite prin măsuri nonchirurgicale;

o anastomoză bilio-digestivă în icterul mecanic creat de o ligatură a coledocului.

2.*Complicaţii tardive*

a)Sindromul de ansă aferentă, prin defect de tehnică, cu lăsarea unei anse eferente lungi: secreţiile bilio-pancreatice se acumulează în ansa afarentă şi nu se pot evacua decât prin vărsătură.

Scanned with OKEN Scanner

b)Invaginația jejunogastrică, manifestată prin tabloul clinic al ocluziei înalte, este produsă prin invaginația ansei aferente sau eferentă în stomac.

c)Sindromul de evacuare precoce (dumping syndrome)

Apare după operațiile care desființează filonul și se datorează pasajului rapid a alimentelor cu osmolaritate crescută în intestinul subțire, ceea ce duce la "fuga" lichidelor interstițiale în lumenul intestinal; frecvent se asociază și o hipersecreție de serotonină din peretele intestinului și care are efect vasodilatator și hipotensiv.

Debutul este după 15-20 minute de la ingestia alimentelor și se manifestă prin palpitații, durere abdominală cu caracter de crampă, greață, vărsături, senzație de prăbușire, paloare, transpirații și un debut diareic.

Tratamentul va lua în considerație: o dietă săracă în hidrocarbonate și bogată în grăsimi și proteine, uneori nici laptele nu este tolerat. Se va asocia o medicație anticolinergică și analogi de somatostatină. Sindromul poate ceda sub tratament după câteva luni, uneori după o perioadă mai lungă de un an, simptomatologia se remite complet.

Intervenția chirurgicală va fi amânată cât mai târziu posibil și constă în interpoziția unui segment de intestin subțire de ~ 10 cm lungime, montat antiperistaltic între bontul gastric și duoden.

Rezultatele sunt bune.

d)Gastrita alcalină se datorează pasajului conținutului duodenal prin bontul gastric, apărând fie după operația Billroth I dar mai frecvent după operația Billroth II. Cazurile cu durere severă persistentă (în cadrul gastritei obiectivată endoscopic) vor fi tratate chirurgical prin rezecția gurii de anastomoză, închiderea bontului duodenal și refacerea montajului pe o ansă lungă (50 cm) a la Roux.

e)Diareea postvagatomie

Aproximativ 5-10% din pacienții care au avutt o vagotomie tronculară, necesită administrarea preparatelor antidiareice. Diareea se datorează

Scanned with OKEN Scanner

....nervării vagale a intestinului şi posibil procedeului de drenaj a stomacului. Se vor administra alimente care conţin pectone şi preparate pe bază de kaolin. La cazurile cu multiple scaune/24 ore se va administra loperamid (imodium).

f)Anemia postoperatorie poate fi hipocromă, feriprivă, datorită absorbţiei reduse de Fe^{++} din alimente şi va fi corectată prin administrare de preparate care conţin Fe^{++}. Anemia poate fi macrocitară (megaloblastică), apare la 1-2 ani după rezecţia gastrică şi impune administrarea de vitamină B_{12}.

g)Ulcerul recidivant. Apare în proporţie de 10% după vagotomie asociată cu piloroplastie sau gastroenteroanastomoză şi în proporţie de 5% după rezecţia klargă de stomac 2/3.

Cauza recidivei se datorează unei vagotomii incomplete sau rezecţia gastrică a fost incompletă, spre dreapta sau spre stânga, lăsând o parte din stomacul sau duodenul care produce gastrină. Alteori este vorba de un sindrom Zollinger-Ellison, datorat unui gastrinom.

Localizarea ulcerului recidivant este în vecinătatea anastomozei, de aici şi denumirea pe care o are de ulcer *anastomotic*. Evoluţia acestui ulcer este spre complicaţii: sângerare, perforaţie, penetrare în organe vecine (colon transvers).

Simptomatologia este dominată de durere, sindrom dispeptic de tip ulceros.Uneori pacientul se internează cu hemoragie sau perforaţie.

Explorările imagistice, pasajul baritat şi endoscopia vor arăta ulcerul anastomotic.

Tratamentul: se va institui tratamentul cu antagonişti ai receptorilor H_2 sau cu omeprazol, care poate să închidă ulcerul dar redeschiderea ulcerului este frecventă.

Tratamentul chirurgical va consta într-o rezecţie a gurii de anastomoză (în care să intre şi ulcerul) completând astfel rezecţia incompletă spre dreapta sau spre stânga. Pentru pacienţii care au avut rezecţie anterior, vagotomia tronculară uneori este măsura suficientă pentru vindecarea recurenţei ulcerului.

2.Tumorile stomacului

Scanned with OKEN Scanner

Sunt tumori maligne şi benigne.

2.1.Tumorile maligne.

În această grupă sunt cuprinse două categorii de tumori în funcţie de originea lor:

-tumori epiteliale (cancere gastrice) care sunt foarte frecvente;

-sarcoame gastrice, mai ales limfoide.

Cancerul gastric

Are o incidenţă din nou în creştere în ultimii ani, în lume oscilând frecvenţa între 10/100.000 de locuitori/pe an, până la 35/100.000 de locuitori/pe an şi chiar mai mult. Este rar sub 40 ani, cu maximum de frecvenţă în 50 şi 70 ani. Este de două ori mai frecvent la bărbat comparativ cu femeia şi cel mai adesea este de tip adenocarcinom.

Factorii favorizanţi pentru cancer gastric ar fi de ordin ereditar (există familii cu cancer gastric), alimentar (consumul de alimente conservate prin afumare cu hidrocarburi aromatice policiclice nesaturate) precum şi o serie de stări precanceroase: gastrita atrofică, anemia pernicioasă, anaclorhidria, bontul gastric restant rezecţiei pentru ulcer.

Anatomia patologică

Există mai multe forme care se corelează cu istoria naturală a cancerului:

a)cancerul ulcerat (25%) cu margini ridicate, care are craterul malign în toate straturile peretelui gastric şi se extinde în peretele gastric dar poate invada un organ din vecinătate;

b)cancerul polipoid (25%) caracterizat printr-o tumoră de aspect conopidiform care reliefează în lumenul gastric şi care metastazează tardiv;

c)cancerul local avansat (35%) reprezentat de o tumoră voluminoasă dezvoltată parţial în lumenul gastric, parţial în afara peretelui gastric şi care este urmarea evoluţiei formelor precedente;

d)cancerul cu extensie superficială (15%) localizat la mucoasă şi submucoasă. Metastazele se găsesc numai în 30% din cazuri şi chiar în prezenţa

Scanned with OKEN Scanner

metastazelor prognosticul este mai bun. În Japonia, grație programelor de screening populațional majoritatea cancerelor sunt surprinse în stadii relativ timpurii și 30% sunt găsite sub această formă;

e)linita plastică reprezintă forma cu dezvoltare infiltrativă difuză gastric, mai rar se găsește localizată juxtaorificial (cardia sau pilor). Reprezintă forma care poate să scape neobservată endoscopiei. De obicei este diagnosticată tardiv din punctul de vedere a biologiei tumorii, încât intervenția chirurgicală rareori are caracter de cură.

Cancerele gastrice pot fi clasificate în funcție de gradul de diferențiere al tumorii în naplazice sau nediferențiate cu metastazare rapidă, în adenocarcinoame diferențiate cu prognostic mai bun și cancere coloide (mucipare) cu prognostic intermediar.

Cancerele diferențiate, cu tendință de formare de tubi glandulari de tip interstițial sunt tot mai frecvente în Japonia și Finlanda. Cancerele bogate în coloid intracelular, cu celule în inel cu pecete sunt frecvente la femei și la tineri și au prognostic sumbru.

Extensia tumorii se poate face pe mai multe căi.

Cancerul gastric este limfofil și metastazează în ganglionii perigastrici N_1 sau metastazează în ganglionii care reprezintă a doua stație N_2 (de pe artera hepatică, splenică, trunchi celiac, hilul splinei) sau metastazarea se face în a III-a stație ganglionară N_3.

Extensia pe cale sanguină se face în primul rând în ficat și apoi în plămâni, oase.

Extensia pe cale peritoneală, prin însămânțări de la cancerul gastric care a invadat seroasa și care se grefează pe marele epiploon, fund de sac Douglas, ovare (tumora Krukenberg).

Scanned with OKEN Scanner

Tabel 3: Clasificarea TNM pentru cancerul gastric

Tumora primară (T)	T_1=tumoră limitată la mucoasă şi submucoasă extinsă sau localizată T_2=tumora invadează mucoasa,submucoasa,musculatura proprie dar nu depăşeşte seroasa T_3=tumora penetrează prin seroasă fără a invada structurile vecine T_4=tumora penetrează seroasa şi invadează prin contiguitate structurile vecine
Invazia ganglionară (N)	N_o=nu există metastaze în ganglionii regionali N_1=invazia ganglionilor gastrici aflaţi până la 3 cm de tumora primară de-a lungul micii sau marii curburi N_2=invazia ganglionilot limfatici regionali, mai mult de 3 cm de tumora primară, care sunt îndepărtaţi chirurgical, inclusiv cei localizaţi de-a lungul arterei gastrice stângi, a arterei splenice, trunchi celiac şi a arterei hepatice N_3=invazia altor ganglioni limfatici intraabdominali, care nu sunt îndepărtaţi chirurgical, situaţi paraaortic, hepato-duodenal, retropancreatic şi mezenterici
Metastaze la distanţă(M)	M_o=nu sunt metastaze la distanţă M_1=sunt prezente metastaze la distanţă
Rezultatele intervenţiei chirurgicale	R_o=Nu există rezidiu tumoral R_1=Rezidiu tumoral microscopic R_2=Rezidiu tumoral macroscopic

Stadializarea este următoarea:

T_1,N_o,M_o = stadiul I;

T_2 sau T_3, N_o, M_o = stadiul II;

T_4, N_1 sau N_2 sau N_3 = stadiul III, dacă R_o

T_4, N_1 sau N_2 sau N_3 = stadiul IV dacă R_1, R_2

Oricare T cu oricare N în prezenţa M_1 este stadiul IV.

Simptomatologia

Cancerul gastric nu are o simptomatologie precoce, ceea ce explică depistarea tardivă, când rezultatele terapeutic sunt pe măsură. Bolnavul relatează pierderea apetitului pentru alimente (în special carne, grăsimi), senzaţie de plenitudine postprandială precoce, eructaţii, astenie, durere postprandială, vărsăturile sunt prezente şi devin importante dacă tumora este localizată în vecinătatea pilorului pe care îl obstruează. Pierderea ponderală este marcată şi constantă (bolnavul pierde 5-6 kg în greutate în câteva luni). Durerea

Scanned with OKEN Scanner

poate fi periodică, legată de alimentaţie, asemănătoare cu durerea din ulcerul gastric, dar poate fi continuă (situaţie care sugerează un cancer local avansat, cu invazia structurilor extragastrice).

Examenul obiectiv constată prin palpare o formaţiune în epigastru de consistenţă fermă, nedureroasă, mobilă sau fixă, alteori prin palpare se identifică o împăstare profundă, fără limite precise.

La bolnavii cu cancere avansate se poate găsi adenopatia supraclaviculară stângă (semnul Virchow-Froisier); tuşeul rectal poate găsi o metastază a fundului de sac Douglas sau metastaza în ovar (tumora Krukenberg).

Explorări de laborator

Anemia, hipoproteinemia, VSH ridicat, la bolnavii cu leziuni stenozante, semne de deshidratare (uree crescută, modificări ale ionogramei şi ale rezervei alcaline).

Explorarea imagistică

Pasajul baritat esogastroduodenal va fi efectuat cu atenţie cu bolnavul aşezat în poziţie Trendelenburg pentru a putea examina polul superior gastric. Se va aprecia suplețea curburilor gastrice, în special a micii curburi; orice rigiditate segmentară ("semnul scândurii pe apă"), trebuie suspectată ca fiind în contextul cancerului. Se va aprecia diametrul şi aspectul nişei; absența convergenței plirilor cât şi terminarea acestora sub formă îngroşată ("bețe de toboşar") în vecinătatea craterului ulceros, va ridica suspiciunea de cancer.

Endoscopia cu biopsie. Toate leziunile gastrice polipoide sau ulcerate vor fi examinate prin multiple biopsii (şase biopsii sunt necesare pentru a creşte acuratețea diagnosticului). Din leziunile care nu se pretează la biopsiere se va efectua citologia prin abraziune.

Tratamentul

Secvența terapeutică de bază este cea chirurgicală. Postoperator se poate folosi ca adjuvantă chimioterapia cu 5-fluorouracil.

Scanned with OKEN Scanner

Tratamentul chirurgical poate fi cu intenţie curativă sau cu intenţie paliativă (pentru cancerele inextirpabile).

Tratamentul cu intenţie curativă presupune rezecţia stomacului, depăşind proximal cel puţin 8 cm limita macroscopică a tumorii, rezecţia primilor 2 cm din duoden, rezecţia marelui epiploon şi ablaţia ganglionilor limfatici din stadiile N_1 şi N_2. Atunci când tumora este strict localizată antral se poate recurge la gastrectomia subtotală ¾ şi restabilită continuitatea digestivă obligator prin gastrojejunoanastomoză (nu se anastomozează cu duodenul întrucât recidiva din patul tumorii va face repede nefuncţională anastomoza). Atunci când gastrectomia este totală, restabilirea continuităţii digestive se va face prin esojejunoanastomoză cu prima ansă jejunală montată în "Y" a la Roux.

Operaţiile paliative se practică pentru cancere inoperabile în scopul de a oferi o prelungire a vieţii bolnavului.

În tumorile antropilorice stenozante se va efectua o gastrojejunoanastomoză.

Hemoragia sau perforaţia se tratează prin rezecţii paliative.

2.2. Tumorile benigne gastrice

Sunt reprezentate de leiomiom, schwanom şi polipi. Sunt localizate cu predilecţie pe porţiunea orizontală a stomacului, sunt unice sau multiple, cu mărime variabilă de la câţiva milimetri la 10.15 cm.

Histopatologic se diferenţiază două categorii:

a)epiteliale reprezentate prin poli, care reprezintă 40% din totalitatea tumorilor benigne. Atunci când sunt multipli se vorbeşte de polipoză gastrică care poate fi localizată la un segment al stomacului sau difuză pe toată suprafaţa;

b)intramurale reprezentate în special de leiomioame şi în ordinea frecvenţei de schwanoame (dezvoltate din fibrele nervoase ale peretelui gastric, tumori vasculare, incluziuni heterotozice ale pancreasului.

Scanned with OKEN Scanner

Simptomatologia

Obişnuit sunt asimptomatice dar pot determina prin ulceraţia tumorii sângerări (sub formă de hematemeză şi melenă), mai frecvent mică şi repetată, uneori putând trece neobservată şi bolnavul să fie etichetat cu anemie feriprivă.

O altă manifestare clinică o reprezintă stenoza pilorică, uneori cu caracter intermitent determinată de o tumoră pediculată care intermitent obstruează pilorul.

Examenul obiectiv poate pune în evidenţă o tumoră palpabilă în 10% din cazuri. Acestea sunt tumori intramurale cu dezvoltare exogastrică.

Explorări imagistice

Pasajul baritat pune în evidenţă imagini lacunare persistente, ataşate peretelui gastric şi uneori o imagine de cocardă pe apexul tumorii (în special pentru leiomioame şi schwanoame). Peretele gastric îşi păstrează supleţea pereţilor ceea ce o diferenţiază de cancer.

Endoscopia va aprecia caracterele mucoasei gastrice şi asociată cu biopsia oferă un diagnostic corect în 75% din cazuri.

C.T. oferă informaţii despre dezvoltarea extragastrică.

Atitudinea terapeutică

Pentru polipii gastrici mai mici de 1 cm se poate recurge la excizia pe cale endoscopică. Pentru polipii mai mari de 1 cm sau când există suspiciunea de cancer este recomandată ablaţia lui prin laparatomie. Dacă polipul este malign se va practica o gastrectomie adecvată localizării polipului. Gastretomia 2/3 va fi recomandată pentru polipii antrali (sediu de predilecţie) cu extirparea individuală a celor aflaţi eventual pe porţiunea înaltă a stomacului.

Pentru tumorile intramurale (leiomiom şi schwanom) este indicată rezecţia parţială a segmentului gastric în care s-a dezvoltat tumora (rezecţie 2/3) sau rezecţie parţială mediogastrică).

Scanned with OKEN Scanner

Este obligatorie biopsia extemporanee a tumorii; dacă tumora este malignă atitudinea terapeutică ca amploare va fi cea corespunzătoare cancerelor gastrice.

Bibliografie

Ulcer duodenal

1. Debas H.T.,Mulholland M.W.: New horizons in the pharmacologic management of peptic ulceration. Am.J.Surg., 1986; 151: 422
2. Hoffmann J. et al.: Prospective controlled vagomoty trial for duodenal ulcer. Results after 11-15 years. Ann.Surg.,1989; 209: 40
3. Hornick R.B.: Peptic disease. A bacterial infection ? N.Engl.J.Med.1987; 316: 1598
4. Jordan P.H.jr.: Indications for parietal vagotomy without drainage in gastrointestinal surgery. Ann.Surg., 1989; 210: 29
5. Piper D.W.: The refractory ulcer. World J.Surg., 1987; 11: 268
6. Venables C.W.: Mucus, pepsin and peptic ulcer. Gut, 1986; 27: 233

Patologia stomacului operat

1. Alexias O., Furtunescu B.: Recidiva ulceroasă după vagotomie. Chirurgia, 1976; 25; 3:189
2. Atanasescu I.,Răducanu D.Ş Gastrita alcalină postoperatorie de reflux. Chirurgia, 1978; V ;27: 297
3. Bockus H.L.: Gastroenterology. Ed.W.B.Saunders, Philadelphia, London, Toronto, 1974; 1:906-935
4. Herrington J.R.jr.,Sawyers J.L.: Une nouvelle intervention dans le traitement du dumping syndrome et de la diarhee postvagotomie. J.Chir.(Paris), 1973; 106: 189
5. Juvara I., Prişcu Al.,Radu C.: Probleme de diagnostic şi tratament în unele complicaţii după operaţia Pean-Billroth I. Chirurgia, 1971; 20; 9: 769

Scanned with OKEN Scanner

PATOLOGIA INTESTINULUI SUBȚIRE ÎN AFARA URGENȚEI

Afecțiunile colonului care se încadrează în această grupă sunt boala Crohn şli tumorile benigne şi maligne.

I.Boala Crohn (enterita regională)

Boala Crohn este o inflamație cronică a tractului digestiv, având ca leziune microscopică caracteristică granulomul. Incidența bolii este inegală pe glob; este mai ridicată în țările cu climă temperată şi cu standard de viață mai ridicat, este mai frecvent întâlnită la rasa albă decât la negri sau orientali. În Europa şi America incidența anuală este de până la 9 cazuri/100.000 locuitori iar prevalența este de 20-90 cazuri/100.000 locuitori.Boala este mai frecventă în decada a IV-a de viață.

Din punct de vedere *etiologic* nu se cunoaşte un factor sigur; la mulți bolnavi cu boală Crohn a fost pus în evidență un microorganism Mycobacterium tuberculosis, dar nu există suficiente date pentru a arăta implicarea lui. Boala este mai frecventă la pacienții care consumă hidrocarbonate în cantitate mare şi la fumătorii de țigarete.

Din punct de vedere *patogenic* există ipoteza conform căreia boala Crohn este rezultatul interacțiunii genetice cu factori de mediu; influența genetică este sugerată de existența unei istorii familiale de boală inflamatorie a intestinului la 15-20% din pacienți. Factorii de mediu cu rol în interacțiunea genetică, care au fost izolați din specimenele cu boală Crohn sunt chlamidii, micobacterii, Yersinia şi bacterii like-Peudomonas. Ipoteza care este cea mai agreată astăzi este cea conform căreia îm primele săptămâni de viață a copilului, atunci când intestinul începe să fie colonizat de către bacterii, orice leziune a mucoasei intestinale creşte permeabilitatea mucoasei pentru diverse antigene, care pot induce o reacție de tip Ag-Ac disproporționată în submucoasă. Tipul de antigene precum şi o multitudine de alți factori vor influența evoluția ulterior spre cele două procese inflamatorii "surori", colita ulceroasă sau boala Crohn.

Scanned with OKEN Scanner

Anatomopatologic boala poate să afecteze oricare segment a tubului digestiv, de la buze la orificiul anal, având însă predilecţie pentru ileonul terminal, de unde şi denumirea iniţială de ileită regională dată de către Crohn. O particularitate o reprezintă dispoziţia discontinuă, segmentară a bolii pe tubul digestiv. Intestinul subţire poate fi interesat singur în proporţie de până la 30%, colonul şi intestinul până la 50% şi numai colonul în peste 15% din cazuri.

Leziunea microscopică de început a bolii Crohn este o reacţie de tip inflamator dezvoltată în criptă; infiltratul inflamator granulomatos este prezent în peste 50% din cazuri în peretele intestinal şi la ¼ din pacienţi în ganglionii limfatici ai mezenterului.

Leziunea macroscopică timpurie a bolii Crohn este reprezentată de o ulceraţie aftoasă în mucoasa tractului gastrointestinal, cu baza albă şi marginile roşiatice ridicate; concomitent se observă pete hemoragice. Următorul stadiu este de confluare a ulceraţiilor şi de dezvoltare a unor fisuri longitudinale de 1 cm sau mai mult, dispuse pe marginea mezenterică a peretelui intestinal, cu aspect de fisuri paralel între ele.

Ulceraţiile cresc şi inflamaţia se extinde prin mucoasă şi musculoasă la seroasă, formând fisuri transmurale. Răspunsul inflamator la seroasă şi la mezenterul adiacent duce la îngroşarea mezenterului şi a peretelui intestinal şi aderarea la formarea de stricturi. Vasele limfatice sunt angorjate, iar mezenterul pare infiltrat cu grăsime.

Simptomatologia

Cel mai frecvent simptom al bolii Crohn este durerea, sub formă de crampă, declanşată de prânzuri, este localizată în abdomenul inferior şi este calmată de defecaţie. Durerea este determinată de obstrucţia incompletă a intestinului, dar în timp se va accentua odată cu obstrucţia lumenului.

Diareea este frecvent întâlnită, are caracter episodic, este apoasă sau semiconsistentă şi adesea conţine sânge.

Scanned with OKEN Scanner

Greața, vărsăturile şi distensia abdominală sunt episodice. Bolnavii adesea sunt anemici, astenici, cu pierdere ponderală şi uneori febrili.

Examenul obiectiv pune în evidență o împăstare sau o formațiune fără limite precise, localizată în fosa iliacă dreaptă.

Manifestările extraintestinale ale bolii Crohn sunt prezente la 70% din pacienți; arătând răspunsul inflamator sistemic al bolii. În cadrul acestor leziuni se găseşte eritemul nodos, fisuri anale, ulcere, fistule perianale şi abcese pararectale. Aceste manifestări pot să apară înaintea localizării intestinale. Infiltratul granulomatos în submucoasa rectală este găsit prezent atunci când boala are localizare mai înaltă şi nu poate fi biopsiată. Mai pot fi întâlnite uveite, iridociclite, ulcere aftoase.

Explorări de laborator

Hipoalbuminemia, anemia, VSH crescut, steatoreea sunt constante.

Explorări imagistice

Pasajul baritat pune în evidență ulcerații longitudinale, fisuri transversale adânci, spiculi ai peretelui intestinal. Anuscopic pot fi identificate fisurile perianale, fistulele care comunică cu canalul anal sau cu rectul propriu-zis şi care trebuiesc explorate cu stiletul butonat. Rectoscopia şi colonoscopia identifică coexistența leziunilor rectale şi pe colon. C.T. este utilă pentru a aprecia grosimea paretelui colonului şi a ileonului şi existența abceselor pericolice. Marcarea fagocitelor cu Tc^{99} sau $Indium^{111}$ susțin diagnosticul de proces inflamator a intestinului.

Diagnosticul diferențial

a)Colita ulcerativă poate fi dificil de diferențiat de boala Crohn; explorarea imagistică orientează diagnosticul.

b)Apendicita acută plastronată pretează la confuzia diagnostică prin durerea în fosa iliacă dreaptă şi prezența unei formațiuni palpabile; istoricul atent găseşte debutul acut în urmă cu câteva zile şi dispariția apetitului. Leucograma are valori ridicate.

Scanned with OKEN Scanner

c)Tuberculoza ileonului terminal care poate mima boala Crohn, la mai mult de ½ din pacienţi are modificări pe radiografia pulmonară care poate orienta diagnosticul.

d)Cancerul cecal, adesea este confundat cu boala Crohn.

Tratamentul

Tratamentul iniţial este nechirurgical.

Tratamentul medicamentos constă în sulfasalazinp, corticoizi, antibiotice (ampicilină, metronidazol) şi agenţi imunosupresivi. Acest tratament este nespecific, necunoscându-se cu exactitate etiopatogenia bolii. Se vor evita stress-ul. Stările emoţionale, întreruperea completă a alimentaţiei orale şi o nutriţie parenterală totală pentru câteva zile, va duce la remisia temporară a simptomelor.

Indicaţia pentru intervenţia chirurgicală este dată de:

-obstrucţia intestinală manifestată prin sindrom ocluziv; se întâlneşte la ½ din cazuri;

-perforaţia este mai puţin frecventă;

-complicaţii perianale: fistule, abcese;

-sângerarea de obicei nu este masivă, dar fiind persistentă duce la anemie cronică şi impune intervenţia chirurgicală.

Pregătirea preoperatorie presupune întreruperea alimentaţiei per os, nutriţie parenterală totală, corectarea anemiei prin transfuzie de sânge, corectarea hipoproteinemiei, pregătirea mecanică şi antibacteriană a tubului digestiv.

Amploarea intervenţiei chirurgicale. Întrucât boala Crohn poate să afecteze tubul digestiv oriunde pe lungimea lzu se impune ca intervenţia chirurgicală să fie cât mai limitată. Astfel se pot efectua rezecţii segmentare, limitate la leziunea stenozantă/perforată sau care sângeră sau se poate efectua by-pass. Această ultimă aatitudine nu este agreată în ultimul timp deoarece leziunea remanentă poate continua evoluţia bolii şi să dea fistule. Pe de altă

Scanned with OKEN Scanner

parte, leziunea by-passată are o incidență mai ridicată la cancer comparativ cu colonul rămas în circuit.

Stricturoplastia nu se mai practică întrucât poate să dea complicații postoperatorii.

Prognostic. Recurența bolii interesează 50% din bolnavi la 15 ani.

II. Tumorile intestinului subțire

Tumorile intestinului subțire reprezintă până la 5% din tumorile tractului gastrointestinal; ele se localizează mai frecvent la extremitățile acestui segment digestiv, pe prima ansă jejunală şi ultima ansă ileală. Leziunile benigne sunt de 10 ori mai frecvente comparativ cu cele maligne şi numai 10% din toate tumorile sunt simptomatice.

Simptomatologia

Tumorile cu localizare înaltă, jejunală au o simptomatologie asemănătoare stenozelor duodenale subvateriene iar cele cu localizare ileală au o simptomatologie care mimează apendicita.

Simptomatologia în timp este dependentă şi de dezvoltarea tumorii, în raport cu lumenul intestinal. Astfel tumora proemină în lumen, are tendința să-l obstrueze sau să ducă la invaginații intermitente. Atunci când tumora infiltrează peretele ansei, realizează stenoză progresivă. Dezvoltarea subseroasă realizează în timp formațiuni pediculate care pot determina volvulus; interesarea mucoasei lşi a submucoasei duce la sângerare exteriorizată prin melenă, iar când are debit mic determină anemie hipocromă.

Diagnosticul de tumoră a intestinului subțire este sugerat de:

a)fenomene subocluzive, intermitente, cu caracter de ocluzie joasă incompletă (durere abdominală cu caracter de crampă, însoțită de distensie abdominală în mezogastru şi de zgomote hidroaerice intense şi în final de un debaclu diareic şi emisie de gaze, moment în care pacientul este aparent normal);

Scanned with OKEN Scanner

b)hemoragii digestive exteriorizate prin melenă la un pacient care xplorarea imagistică nu găseşte leziuni gastroduodenale şi nici ale cadrului colic;

c)tulburări dispeptice, reprezentate de dureri vagi abdominale, intermitente, asociate cu perioade de constipaţie şi diaree.

Examenul local poate depista, la persoanbele cu perete abdominal subţire o formaţiune tumorală, mobilă sau fixă; prezenţa ascitei, la un pacient cu stare generală influenţeată, semne instalate de dată recentă, sugerează un proces tumoral malign.

Complicaţiile evolutive ale tumorilor intestinale sunt: ocluzia, perforaţia şi hemoragia.

Ocluzia intestinală este complicaţia cea mai frecventă şi se poate realiza prin obstrucţie, invaginaţie sau prin volvulus.

Perforaţia poate să intereseza tumora ulcerată sau ansa dilatată de deasupra tumorii sau tumora cu abces perineoplazic fistulizează într-un organ cavitar vecin.

Hemoragia este produsă cel mai frecvent din ulcerarea tumorii, foarte rar se necrozează, pedicului tumorii dezvoltată intraluminal se rupe, tumora se elimină şi sângerează baza de implantare.

Explorarea imagistică

Radiografia abdominală pe gol poate să pună în evidenţă nivelele hidroaerice etajate, "în tuburi de orgă", cu diametrul mic din micul bazin până în epigastru, ceea ce sugerează ocluzia joasă a intestinului subţire. În ocluzia înaltă radiografia abdominală pe gol ar putea să arate staza gastrică; pasajul cu gastrografin ar putea arăta existenţa unui obstacol înalt, sub unghiul duodenojejunal.

Radiografia abdominală pe gol poate pune în evidenţă pneumoperitoneul în cazul perforaţiei.

Scanned with OKEN Scanner

Angiografia selectivă este de un real folos în tumorile de intestin subțire care sângerează, cu condiția ca debitul sângerării să fie de minimum 0,5-1 ml/minut.

1.Tumorile benigne

Polipii au structură adenomatoasă sau adenoviloasă sunt rareori întâlniți pe intestinul subțire; ei sunt mici şi determină sângerare sau obstrucție. Polipii pot avea structură de *hamartom,* rareori sunt unici, în 50% din cazuzri sunt multipli şi în 10% din cazuri îmbracă caracterul de sindrom Peutz-Jeghers, care este o polipoză gastrointestinală difuză familială, asociată cu pigmentare cutaneo-mucoasă periorifacială. Polipii din acest sindrom nu se malignizează, dar pot determina hemoragii, ocluzii atunci când sunt mai mari de 1 cm, impunând ablația endoscopică sau chirurgicală a polipilor care s-au complicat.

Polipoza adenomnatoasă familială este caracterizată prin polipoză multiplă a intestinului subțire,a colonului, osteoame, chisturi submucoase sau fibroame, fiind cunoscută sub numele de sindrom Gardner. Malignizarea polipilor colonici, în cadrul acestui sindrom este frecventă; de asemenea pacienții au predilecție pentru cancer periampular.

Polipii juvenili, mai frecvent localizați în colon, au structură de hamartom.

Alte tumori:

-Leiomiomul, deseori sub formă de tumori multiple, se ulcerează şi determină hemoragii.

-Fibromul rar întâlnit, ajunge la dimensiuni mari, se necrozează şi fistulizează în lumenul intestinal.

-Lipomul, rar întâlnit, situat pe ileonul terminal duce la invaginație.

-Angiomul, unic sau sub formă de angiomatoză, sângeră, se identifică numai prin angiografie selectivă.

-Schwanomul se ulcerează în partea centrală, uneori sângeră şi determină fenomene subocluzive.

Scanned with OKEN Scanner

-Incluziunile pancreatice, pot forma tumori, foarte rar întâlnite şi pot realiza mai multe sindroame:

Verner-Morrison (tranzit intestinal accelerat, hipokaliemie şi alcaloză);

Zollinger-Ellison (frecvent prin hemoragii digestive sau ulcere recidivante, determinate de un gastrinom);

hipoglicemiant (determinat de un insulinom).

-Endometrioza cu localizare intestinală, este rară; localizarea este pe ileonul terminal; elementul revelator este concomitenţa hemoragiei digestive cu ciclul menstrual.

Când aceste tumori devin simptomatice impun intervenţia chirurgicală.

2.Tumorile maligne

1.*Sarcomul* este cea mai frecventă tumoră malignă a intestinului subţire, mai frecventă la tineri, localizată cu predilecţie pe ileonul terminal atunci când structura este de tip limfosarcom şi pe jejun atunci când este leiomiosarcom. Mai frecvent se manifestă prin diaree rebelă, dureri abdominale, alterarea stării generale.

Tratamentul constă în rezecţia ansei de intestin şi chimioterapie postoperatorie.

2.*Adenocarcinomul* mai frecvent la bărbaţii peste 50 ani, având localizare cu predilecţie pe ileonul terminal. Metastazele ganglionare sunt prezente în 80% din cazuri la data diagnosticului. Diagnosticul adesea este stabilit intraoperator de urgenţă, în cadrul unei complicaţii.

Tratamentul constă în rezecţia segmentară a ansei şi a mezenterului. Rata de supravieţuire la 5 ani este de 25%.

3.*Metastazele jejuno-ileale* sunt găsite în 50% din pacienţii cu melanoame; apar frecvent cu punct de plecare tumorile ovariene (în special în chistadenocarcinoame), tumori gastrice, de rinichi, de plămân. Intervenţia chirurgicală poate fi impusă de sindromul ocluziv sau de hemoragie şi are caracter paliativ. Ea constă în rezecţia ansei sau în by-pass.

Scanned with OKEN Scanner

4.*Tumorile carcinoide*

Sunt tumori apudoame, derivate din celulele enterocromafine ale glandelor Lieberkühn din submucoasa peretelui intestinal. Tumorile carcinoide pot fi asociate cu neoplazia endocrină multiplă (MEN) tip I şi tip II; se citează asocierea cu tumorile colonului, stomacului, sânului.

Tumorile apar între 25 şi 45 ani; ca localizare pe tubul digestiv, pe primul loc se situează apendicele, iar pe locul doi intestinul subțire, mai frecvent pe ileon.

Carcinoidul intestinului subțire este o tumoră unică sau multiplă, de dimensiuni mici şi care astăzi este considerată ca o "tumoră malignă cu o capacitate redusă de deplasare". De fapt este vorba de o agresivitate biologică mai redusă comparativ cu adenocarcinomul, deoarece la diametru de peste 2 cm, tumora a determinat metastaze în 80% din cazuri.

Simptomatologia

Tumorile mici sunt asimptomatice; aproape 50% din carcinoidul intestinului subțire determină semne de obstrucție intestinală, sângerare, durere intermitentă sau sindrom carcinoid. Semnele de obstrucție intestinală sunt manifestate sub forma sindromului König.

Sindromul carcinoid este un sindrom vasomotor, congestie facială şi toracică, diaree, senzație de căldură şi astenie fizică cu dispnee astmatiformă şi lipotimie datorată hipotensiunii arteriale, criza durează câteva minute şi se poate repeta de mai multe ori în aceeaşi zi. De multe ori se asociază şi un sindrom cardiac determinat de stenoza valvelor pulmonare şi tricuspide.

Sindromul biologic constă în creşterea serotoninei sanguine (normal 0,2-0,3 n/ml) şi a catabolitului ei acid 5-hidroxi-indol-acetic eliminat prin urină. Injectarea de pentagastrină poate fi util pentru a determina apariția simptomelor şi a creşte nivelele serotoninei în sânge.

Scanned with OKEN Scanner

Serotonina este răspunzătoare mai mult de diaree. Celelalte manifestări sunt determinate de: peptide vasoactive, substanţa P, neuropeptide, histamina,m catecolamine şi altele.

Substanţele active biologic secretate de carcinoid sunt obişnuit inactivate în ficat dar metastazele hepatice sau carcinoidul ovarian sau bronhic primar, eliberează aceste componente direct în circulaţia sistemică şi astfel determină simptomatologia.

Tratamentul

Tratamentul chirurgical are drept scop de a îndepărta toate determinările carcinoide intraperitoneale şi totodată tumora sau tumorile primare intestinale. Rezecţia intestinală pentru leziuni extinse poate impune uneori enterectomii întinse, bolnavul necesitând în postoperator o nutriţie parenterală totală. Această atitudine este motivată de faptul că secvenţa chirurgicală agresivă, cu rezidiu tumoral minim, creşte eficienţa chimioterapiei. Metastazele hepatice impun rezecţii reglate sau atipice; leziunile nerezecabile necesită chemo-embolizare cu derivate de adriamicină.

Prognostic

Rata de supravieţuire la 5 ani este de 70% pentru cei cu rezecţie şi intenţie de cură, 20% din cei cu metastaze hepatice inextirpabile.

Bibliografie

Boala Crohn

1. Allan R.N.:Medical management: its accomplishments in Crohn' disease and indications for surgery. World J.Surg.,1988; 42: 174
2. Belli D.C. et al.: Chronic intermittent elemental diet improves growth failure in children with Crohn's disease. Gastroenterology, 1988; 94: 603
3. Gitnick G. et al.: Preliminating report on insolation of mycobacteria from patients with Crohn's disease. Dig.Dis.Sci.,1989; 34: 925
4. Stanciu C.: Boala Crohn. Ed.Junimea, Iaşi, 1976

Scanned with OKEN Scanner

5. Greenberg G.R. et al.: Controlled trial of bowel rest and nutritional support in the management of Crohn's disease. Gut, 1988; 29: 1309
6. Lee E.F.G., Papaioannou M.: Minimal surgery for chronic obstruction in patients with extensive or universal Crohn's disease. Ann.R.Coll.Surg.Engl.,1982; 64: 229
7. Lock M.R.,Farmen R.G., Fazio V.W. et al.: Recurrence and reoperation for Crohn's disease. N.Engl.J.Med., 1981; 304: 1586
8. Machjian H.S.,Switz D.M., Melnyk C.S. et al.: Clinical features and natural history of Crohn's disease. Gastroenterology, 1979; 77: 898
9. Wolff B.G., Bear T.R.W., Frydenberg H.B. et al.: The importance of disease free margins in resections for Crohn's disease. Dis.Colon Ratum., 1983; 26: 239

Tumorile intestinului subțire

1. Dal Cin P., Boghosian L., Sandberg A.A,: Cytogenetic findings in leiomyoma of the small bowell. Cancer Genet.Cytogenet., 1988;30: 285
2. 2.Filimon C., Vanță M.: Schwanom degenerat de ileon. Chirurgia (Buc), 1974; 21; 1: 37
3. Lazăr C., Chifan M., Strat V.:Tumorile intestinului subțire. Chirurga (Buc). 1979; 28; 6:407
4. Dudiak K.M.,Johnson C.D.,Stephen S.: Primary tumors of the small intestine> CT evaluation. A.J.R., 1989; 152: 995
5. Lien G.S., Mori M.,Enjoji M.: Primary carcinoma of the small intestine. A clinicopathologic and immuohistological study. Cancer, 1988; 61: 316
6. Matuchansky C. et al.: Nonsecretory-chain disease with immunoprofilerative small-intestinal disease. N.Engl.J.Med., 1989; 320: 1534
7. Taggaer D.P. et al.: A new pattern of histologic predominance and distribution of malignant diseases of the small intestine. Surg.Gynecol.Obstet. 1987; 165: 515

Scanned with OKEN Scanner

PATOLOGIA COLONULUI ÎN AFARA URGENȚEI

1.Cancerul colonului şi a rectului

Cancerul colonului şi a rectului, în ultima decadă a intrat în competiție cu cancerul gastric pentru a ocupa primul lor în cadrul cancerelor tubului digestiv; se întâlneşte în mod egal la cele două sexe, dar cancerul colonului drept este mai frecvent la femeie în timp ce cancerul rectal este mai frecvent la bărbat. Incidența bolii creşte cu vârsta, având maximum la 70-75 ani. Localizarea pe colon arată 25% pentru ceco ascendent, 20% pe sigmoid, 15% pe descendent şi 10% pe colonul transvers. Existența cancerelor sincrone este o realitate întâlnită la 5% din pacienți.

Etiologia

Cancerul colonului apare mai frecvent la populația cu standard de viață ridicat, care consumă în alimentație puține fibre vegetale, în special lignina care ar avea un rol protector pentru mucoasa colică printr-un mecanism încă necunoscut.Consumul de calciu şi de fibre fermentabile ar reduce riscul de cancer colorectal la minimum.

Există o predispoziție genetică la cancer colonic la persoanele cu polipoză adenomatoasă familială. Au fost identificate două tipuri de polipoză adenomatoasă:

a)sindrom de cancer familial (sindrom Lynch II) cu debut precoce (la 20-30 ani) asociată cu adenocarcinoame extracolonice, în special cancer al endometrului şi

b)cancer a colonului cu caracter ereditar (sindrom Lynch I) care are aceleaşi caracteristici exceptând cancerele extracolonice.

Există o serie de stări precanceroase ale colonului: colita ulcerativă, boala Crohn, polipii colorectali, prezența unei ureterocolostomii. Prezența cancerului colonului la femeile cu litiază veziculară sau care au fost operate pentru litiază colecistică este legată probabil de un numitor comun şi anume de factorul

Scanned with OKEN Scanner

alimentar, grăsimi de origine animală care prin efectul colagog creşte cantitatea de săruri biliare şi acizi biliari primari în tubul digestiv; sub acţiunea florei microbiene Gram negative, aceştia se transformă în acizi biliari secundari care se comportă drept carcinogeni pentru mucoasa colică.

Factorii amintiţi mai sus pot duce la un cancer a colonului pe o mucoasă colică cu o instabilitate genetică activând o serie de gene oncogene (ex.Ş ras) sau realizând mutaţii a altor gene (ex.p53 – gena supresoare tumorală cu rol procelar pentru mucoasa colică).

Extensia cancerului colonului

Cancerul colonului are o rată de dublare populaţională a celulelor medie 130 zile, pentru ca tumora să circumscrie peretele colonului stâng are nevoie de o durată de 5-7 ani. Extensia în perete se face prin submucoasă în special către extremitatea proximală a tumorii; extensia în capătul distal se face până la 2 cm de limitele tumorii. În acelaşi timp tumora invadeazătunica musculoasă şi seroasa peretelui colic, având uneori tendinţa de a invada organele stucturile anatomice din jur: peretele abdominal, duodenul II, marea curbură gastrică, anse ale intestinului subţire, vezica urinară, ficatul, colecistul. Este un fapt constatat că tumorile invadante în structuri anatomice vecine, uneori cu constituirea de fistule, sunt mai puţin metastazante şi rezecţia în bloc în limite oncologice oferă supravieţuiri nesperate.

Metastazarea pe cale limfatică este cea mai frecvent utilizată de către cancerul colorectal. Pentru cancerul rectal metastazarea se face prin limfaticele din orificiile rectului, prin cele din hilul rectului, aşa numitul mezorect. Ganglionii din mezorect dar şi ganglionii obturatori sunt frecvent invadaţi de către metastaze. De aici necesitatea extensiei transversale a disecţiei în special atunci c-nd se efectuează intervenţia care păstrează aparatul sfincterian rectal. Invazia ganglionilor, care reprezintă staţiile satelite pe traseul limfaticelor colonului nu se face din aproape în aproape, existând grupe ganglionare prin care metastazele au trecut. Invazia ganglionară este întâlnită la ½ din piesele de

Scanned with OKEN Scanner

exereză, nu există o relaţie directă între mărimea tumorii şi metastazele ganglionarea şi de asemenea între stadiul Dukes B sau C şi metastazele ganglionare. În schimb, există o relaţie directă între caracterul anaplazic al tumorii şi metastazele ganglionare.

Metastazarea pe cale hematogenă este frecventă, cel mai adesea pe cale portală în ficat; chiar în absenţa metastazelor vizibile intraoperator sau depistate imagistic, în ficat există micrometastaze care beneficiază de chimioetarpia pe cale portală sau i.v. sistemică pentru a profilactiza dezvoltarea lor.

Metastazarea se poate face şi prin venele lombare în corpii vertebrali lombari şi în plămâni; de asemenea se poate face în ovare. Ligatura primară a vaselor în operaţiile pentru cancer a colonului ar evita producerea metastazelor cu prilejul manipulării tumorii.

Metastazele intraluminale se pot produce prin antrenarea clonelor maligne de către materiile fecale şi grefarea lor pe zone de mucoasă ulcerată. O altă posibilitate de diseminare intraluminală este prin malaxarea tumorii intraoperator; de aici necesitatea aplicării unor ligaturi pe colon deasupra şi dedesubtul tumorii, încă de la începutul intervenţiei. Astfel se reduc acele "recurenţe anastomotice" ale cancerului colonic operat.

Metastazele transperitoneale se produc atunci când cancerul a invadat seroasa peritoneală, prin exfoliere ele sunt vehiculate de lichidul peritoneal şi se grefează mai ales în fundurile de sac Douglas. Aceste metastaze trebuie căutate în preoperator prin tuşeu rectal (semnul lui Plummer) dar şi intraoperator.

Simptomatologia

O lungă perioadă de timp cancerul colonului şi a rectului evoluează asimptomatic: doar examinarea clinică şi imagistică de rutină ar putea depista tumora în stadii timpurii şi cu rezultat curabil.

Pentru depistarea timpurie a cancerului au fost introduse în multe ţări programe de screening la populaţia asimptomatică. Aceste programe recomandă: începând cu vârsta de 40 ani se va efectua anual tuşeu rectal, după

Scanned with OKEN Scanner

vârsta de 50 ani se va efectua anual testul pentru depistarea hemoragiilor oculte; la 50 ani şi 51 ani se va efectua rectosigmoidoscopie şi apoi la fiecare 3-5 ani, dacă explorările anterioare (la 50 şi 51 ani) au fost negative. Screning-ul va începe la pubertate la persoanele care fac parte din familii cu polipoză adenomatoasă familială şi în jur de 25 ani pentru cancerul colorectal nonpolipozic familial. În colita ulcerativă se va efectua screening-ul colonoscopic anual.

Simptomatologia este diferită, în funcţie de localizarea tumorii, de extensia ei şi dacă este complicată sau nu.

Simptomatologia cancerului colonului drept este nespecifică şi tardivă. Aceasta se datorează diametrului mare a colonului drept, peretelui subţire şi capacităţii de distensie a acestuia precum şi consistenţei fluide a materiilor fecale. Pacientul adesea este anemic, astenic, are o uşoară scădere ponderală şi a capacităţii de muncă. De multe ori este etichetat cu anemie hipocromă; scaunele sunt macroscopic fără sânge dar hemoragiile oculte adeseori sunt pozitive. Examenul medical este cerut de pacient adesea pentru un disconfort în hemiabdomenul drept. La 10% din pacienţi se palpează tumora în fosa, flancul drept.

Simptomatologia cancerului colonului stâng este dependentă de diametrul mai mic a colonului, decât pe dreapta şi de consistenţa semisolidă a materiilor fecale. Pe de altă parte, contribuie şi caracterul stenozant, în virolă a cancerelor colonului stâng. Toţi aceşti factori fac ca simptomatologia să fie dominată de alternanţa constipaţiei cu diareea. Sângerarea abundentă este rară; de obicei este o sângerare mică cu rânge roşu, strălucitor şi uneori cu cheaguri.

Simptomatologia cancerului rectal este dominată de rectoragie, sub formă de sânge roşu sau sânge amestecat cu cheaguri; scaunul se amestecă cu sângele sau defecaţia este reprezentată numai de un debaclu de sînge. Adesea pacientul are senzaţia de defecaţie incompletă, şi uneori scaunul este fracţionat, pe parcursul a 24 ore având 2-3 scaune cantitativ mai mici.

Scanned with OKEN Scanner

Rectoragia reprezintă un simptom de alarmă la un pacient cu o vârstă mai mare de 30 ani.

Examenul obiectiv va căuta să aprecieze distensia abdomenului, în special a cadrului colic, hipersonoritatea în special pe flancuri, iar palparea poate decela o formațiune tumorală în hemiabdomenul drept, mai rar în epigastru, fosa iliacă stângă.

Se va aprecia starea ficatului, eventual revărsatul lichidian intraperitoneal pentru decelarea metastazelor.

Tuşeul rectal atent va aprecia supleţea şi elasticitatea pereţilor rectali; examinare care va fi efectuată şi cu pacientul în ortostatism în ideea că tumora se poate invagina în segmentul subiacent, atunci când este mai sus situată de 7-8 cm. Examinarea digitală va fi efectuată circumferențial şi orice neuniformitate de structură, indurație va fi reevaluată prin anuscopie, rectoscopie. Degetul înmănuşat, dacă la finele examinării este acoperit cu glere cu sânge, este un semnal de alarmă şi impune rectoscopia. Orice examinare care nu decelează nimic la tuşeu, la un pacient cu o suferință de tip alternanță-constipație sau sângerare, imopune rectosigmoidoscopia.

La femeie asocierea tuşeului rectal cu examenul vaginal digital aduce date în plus privind extensia tumorii rectale.

Nu se vor uita să se examineze ganglionii inghinali, care pot fi interesați de metastazele unui cancer a canalului anal.

Explorări de laborator

Hematocritul, hemoglobina sunt scăzute ca rezultat al sângerării cronice; VSH-ul are valori ridicate. Se vor aprecia testele de hepatocitoliză pozitive în cadrul metastazelor hepatice: TGP, TGO şi de asemenea se vor aprecia testele de colestază: bilirubina, fosfataza alcalină, colesterolul, care au valori ridicate atunci când ficatul are multiple metastaze.

Se va doza antigenul carcino-embrionar (ACE); 70% din bolnavii cu cancer colorectal au valori ridicate ale antigenului colorectal.

Scanned with OKEN Scanner

ACE apreciază recurența bolii atunci când intervenția chirurgicală a avut caracter de cură. Astfel dacă ACE se reîntorc la normal în postoperator, spunem că intervenția a avut caracter curativ. Dacă la dozările ulterioare (la 3 luni interval) ACE are valori ridicate, anunță recurența bolii, chiar dacă nu există o simptomatologie clinică. Un alt marker utilizat, cu rol de supraveghere a evoluției bolii este CA-19-9.

Explorări imagistice

Clisma baritată pune în evidență pentru tumorile vegetante, imaginea de lacună sau de defileu de stenoză, ca de pantalon "de golf" a colonului normal destins de clismă sau de "cotor de măr" pentru leziunile circulare, imagine de stop la progresiunea clismei baritate pentru tumorile stenozante, alteori de imagine crateriformă (pentru cancerele ulcerate). Clisma baritată în strat subțire poate pune în evidență cancerele sincrone.

CT este utilă pentru cancerul de colon şi rectal pentru a aprecia extensia la structurile anatomice vecine. Pentru cancerul rectal de un real folos este ultrasonografia intraluminală, care apreciază spargerea tecii rectului, extensia în aripioarele rectale, în vezica urinară (pentru cancerele înaintate), extensia în prostată şi vagin.

Colonoscopia va fi efectuată la fiecare pacient suspect sau cunoscut cu cancer a colonului. Clisma baritată poate să nu vizualizeze în 20% din cazuri leziunile ceva mai mari de 5 mm, dar acestea sunt depistate de colonoscopie.

Colonoscopia poate să nu vizualizeze leziuni la flexuri şi în cec. Cele două explorări se completează.

Diagnosticul diferențial

1.Anemia cronică poate fi atribuită unei afecțiuni hematologice primare, iar hemoragiile oculte să nu fie căutate.

2.Apendicita acută este un diagnostic care trebuie evitat sau mai corect va fi ultimul diagnostic la un bătrân, care are un istoric cu tulburări de tranzit intestinal. Durerea din fosa iliacă dreaptă poate fi determinată de un cancer

Scanned with OKEN Scanner

stenozant a colonului stâng, care prin distensie retrogradă, interesează şi cecul şi determină durere în fosă. Radiografia abdominală pe gol arată distensia colonului iar colonoscopia pune în evidenţă tumora pe colonul stâng sau pe rectosigmoid.

3.Hemoroizii, este adevărat pot coexista cu cancerul rectal, dar diagnosticul de cancer trebuie exclus la un vârstnic prin tuşeu rectal, rectoscopie.

4.Bolile inflamatorii ale colonului: colita ulcerativă, boala Crohn, colita neutropenică, colita amibiazică, impun colonoscopie, sigmoidoscopie, clismă baritată, pentru a le diferenţia de cancer.

Tratamentul

Măsurile terapeutice actuale cu intenţie curativă pentru cancerul colonului sunt chirurgia ca primă secvenţă terapeutică şi chimioterapia cu 5-fluorouracil + levamisol în postoperator.

Tratamentul chirurgical

Scopul tratamentului chirurgical este de a îndepărta tumora primară, masele ganglionare regionale şi de a îndepărta metastazele (în special hepatice) atunci când ele sunt rezecabile.

Explorarea cavităţii abdominale va aprecia:

-extirpabilitatea tumorii;

-existenţa metastazelor peritoneale, viscerale;

-existenţa cancerelor sincrone colonice sau cu localizare în alte viscere abdominale;

-existenţa altor afecţiuni abdominale.

Pentru cancerele colonului drept se va efectua hemicolectomia dreaptă şi se va restabili continuitatea digestivă prin ileotransveranastomoză; pentru cancerele care se apropie de unghiul hepatic a colonului rezecţia va fi extinsă spre stânga, ligaturând şi colica medie. Pentru cancerele colonului transvers se va practica rezecţia acestuia, urmată de colocoloanastomoză; pentru cancerele

Scanned with OKEN Scanner

colonului stâng se poate practica hemicolectomia stângă, anastomozând colonul transvers restant la rect. Pentru cancerele de unghi splenic hemicolectomia stângă poate fi înlocuită cu colectomie stângă superioară, la persoanele vârstnice, tarate sau atunci când intervenţia nu are caracter cert de cură; când intervenţia are caracter de cură este necesar a asocia şi splenopancreatectomia caudală, adeseori cancerul colonului stâng metastazând în ganglionii din hilul splinei. Cancerele sigmoidiene beneficiază de rezecţia sigmoidului şi colocoloanastomoză.

Spre deosebire de alte localizări ale cancerului, cancerul colorectal, beneficiază de ablaţia tumorii primare chiar în prezenţa metastazelor hepatice inextirpabile. S-a constatat o perioadă de inhibiţie în dezvoltarea acestor metastaze (de 1-2 ani,alteori şi mai mult) după ce a fost îndepărtată tumora primară, chiar dacă pacientul nu a primit tratament adjuvant.

Atunci când există metastaze localizate într-un lob şi lobul hepqatic opus este indemn se poate recurge la lobectomie hepatică, de obicei într-un alt timp operator.

Metastazectomia, segmentectomia sunt alte intervenţii rezecţioniste adresate metastazelor hepatice. De asemenea se poate recurge la crioterapie sau injectare de alcool absolut.

Pentru cancerele sincrone sau metacrone se va efectua colectomia totală datorită instabilităţii genetice a mucoasei colice. Atunci când tumora nu poate fi ablaţionată se va face un by-pass sau o colonostomie.

Pentru cancerul rectal ampular superior se recomandă rezecţia anterioară a rectului, trecând la minimum 2 cm de limita inferioară a tumorii şi la cel puţin 10 cm de cea superioară; excizia mezorectului se va face la minimum 5 cm sub tumoră, ceea ce micşorează riscul de recurenţă a cancerului în ganglionii limfatici. Colonul descendent sau sigmoidul vor fi anastomozate la rect:Anastomozele foarte joase pot fi realizate mecanic cu staplerul.

Scanned with OKEN Scanner

Pentru cancerul ampular mijociu, rezecţia distală se face imediat deasupra sfincterului anal, ceea ce întâmpină dificultăţi, în special la persoanele obeze şi în bazinul strâmt al bărbatului. În aceste cazuri anastomoza poate fi realizată prin intubaţie endoanală a capătului proximal.

Excizia locală poate fi indicată cancerelor mici incipiente ale canalului anal sau pentru un polip malignizat. Supravegherea periodică va fi regula.

Fotocoagularea laser sau electrocoagularea sunt măsuri terapeutice paliative recomandate pentru cancerele rectale voluminoase obstructive, la pacient cu risc operator ridicat.

Pentru cancerele rectosigmoidiene, la persoane vârstnice sau la cele cu incontinenţă a sfincterului anal se poate practica rezecţia tumorii, înfundarea capătului distal şi anus iliac stâng (operaţia Hartmann).

Prognosticul

Rata supravieţuirii la 5 ani pentru cancerul colonului şi a rectului este dependentă de stadiul bolii:în stadiul A (tumori limitate la mucoasă – 80%; în stadiul B (tumori extinse la musculoasă) – 60%; în stadiul C (leziuni care invadează inclusiv seroasa) – 30%, stadiul D (cu metastaze) – 5% (după clasificarea Dukes).

2.Polipii colorectali

Reprezintă un grup heterogen, cei mai mulţi de origine epitelială, cel mai frecvent de tip adenomatos (tubular, tubulovilos sau vilos), dar pot fi de tip inflamator sau de tip hamartom

Incidenţa este de 5-10% din populaţia generală, mai frecvent întâlniţi după 50 ani,la mai mult de ½ sin pacienţi sunt localizaţi pe colonul sigmoid.

Polipii inflamatori şi hamartoamele nu reprezintă stări precanceroase; polipii adenomatoşi sunt leziuni premaligne şi riscul de malignizare creşte cu fiecare decadă după vârsta de 30 ani. Riscul de malignizare a unui polip adenomatos este dependent de mărimea polipului, de tipul histopatologic al polipului şi de gradul de atipie al epiteliului.

Scanned with OKEN Scanner

Astfel malignizarea polipului a fost găsită:

-1% din polipii adenomatoşi sub 1 cm în diametru;

-10% din polipii adenomatoşi cu diametrul între 1-2 cm şi,

-în 45% din polipii adenomatoşi peste 2 cm.

Malignizarea în funcţie de tipul histologic al polipului adenomatos a fost: 5% pe adenom tubular; 22% pe adenom tubulovilos şi 40% pe adenom vilos.

Malignizarea creşte progresiv în funcţie de gradul displaziei.

Simptomatologia

Cei mai mulţi polipi sunt asimptomatici, sângerarea este simptomul dominant cu sânge roşu strălucitor sau închis în funcţie de sediului polipului pe cadrul colic. Modificările de tranzit intestinal, alternanţa constipaţiei cu diareea poate sugera o tumoră malignă a colonului stâng, uneori scaunele semiconsistente, cu mucozităţi abundente şi striuri de sânge sunt determinate de polipi adenoviloşi. Uneori polipii pediculaţi pot realiza invaginaţia parţială a unui segment a colonului; alteori un polip cu pedicul lung se poate exterioriza prin orificiul anal sau poate fi apreciat prin tuşeu rectal ca un polip prolabat în canalul anal. Tuşeul rectal poate găsi un polip dar sângerarea poate fi realizată de un polip malignizat mai sus situat, motiv pentru care rectosigmoidoscopia şi colonoscopia sunt obligatorii.

Examenul clinic oferă puţine informaţii despre pacient, în sindromul Peutz-Jeghers se poate observa lentiginoza periorificială.

Explorări imagistice

Clisma baritată este utilă post-evacuare, întrucât bariu aderă de mucoasa colonică indemnă, arată acel lizereu de securitate păstrat şi pune în evidenţă polipii. Examinarea după insuflarea de aer are valoarea cea mai mare,putând evidenţia polii sub 0,5 cm.

Colonoscopia va fi făcută oricărui pacient cunoscut cu polipi sau cu simptomatologie de polipi, ea are valoare diagnostică dar permite şi efectuarea polipectomiei.

Scanned with OKEN Scanner

Diagnosticul diferenţial

Vor fi excluşi stercoliţii, calcificările ganglionare, diverticulii, care pot preta la confuzii pe filmul clismei baritate.

Tratamentul

Tratamentul polipilor adenomatoşi este necesar din mai multe motive:

-la data diagnosticului un polip sau mai mulţi pot fi malignizaţi;

-în timp unii polipi au riscul de malignizare;

-complicaţiile pe care le determină impun sancţionarea lor.

Polipii pot fi ablaţionaţi pe cale rectoscopică, colonoscopică sau prin laparotomie.

Un polip rectal sau sigmoidian poate fi ablaţionat pe cale sigmoidoscopică după pregătire mecanică bună în prealabil.

Polipii viloşi,cu bază largă de implantare care la data diagnosticului pot fi malignizaţi, trebuie scoşi prin excizie cu un coleret de mucoasă normală, bolnavul fiind sub anestezie rahidiană. Dacă examenul histopatologic arată cancer invaziv la marginea de excizie, bolnavul va fi tratat ulterior ca un purtător de cancer.

Polipii pediculaţi şi cei sesili sub 1 cm cu localizare sigmoidiană pot fi ablaţionaţi cu ansa sau electrocauterul trecut prin colonoscop; polipii sesili de talie mare necesită a fi îndepărtaţi de către un endoscopist antrenat, deoarece există riscul perforaţiei colonului, riscul sângerării şi cel a unei excizii incomplete.

Laparatomia intră în discuţie pentru situaţiile în care polipul nu a putut fi ablaţionat colonoscopic, sau polipul are baza largă sau sunt mai mulţi polipi. Când polipul are largă largă se va efectua o colectomie segmentară. Când există numeroşi polipi, dispersaţi pe cadrul colic se va efectua colectomia totală şi ileorectoanastomoză.

O problemă se ridică atunci când anatomopatologul formulează ca rezultat la parafină cel de carcinom "in situ" pentru polipul ablaţionat pe cale

Scanned with OKEN Scanner

colonoscopică. Astăzi pentru mulţi histopatologi termenul de carcinom "in situ" echivalează cu displazia severă, şansa de metastazare apare numai atunci când celulele maligne az penetrat "muscularis mucosae" şi au luat contact cu vasele limfatice. Pentru ca rezecţia polipului să fie în siguranţă, endoscopistului i se cere:

-marginea de rezecţie să fie în ţesut sănătos şi această margine lipsită de tumoră să fie demonstrată histopatologic;

-cancerul să fie bine diferenţiat;

-să nu existe invazie limfatică sau venoasă;

-cancerul să nu invadeze pediculul polipului.

Ceilalţi polipi ai colonului vor fi trataţi chirurgical prin rezecţia colonului.

Polipii colonului care apar în cadrul unor sindroame:

-sindromul Peutz-Jeghers;

-polipoza juvenilă;

-polipoza adenomatoasă familială.

Sindromul Peutz-Jeghers

Este o boală autosomală caracterizată prin polipi sub formă de hamartoame multiple cu localizare gastrică, intestin subţire şi colon, asociată de pigmentare determinată de incluziuni de melanocite în special perioral şi perianal. Potenţialul de malignizare este foarte redus încât nu reprezintă stare precanceroasă.

Polipoza juvenilă cuprinde trei entităţi:

-polipoza colică juvenilă;

-polipoza gastrointestinală juvenilă generalizată;

-polipoza juvenilă asociată cu leziuni ectodermale (sindrom Cronkhite-Canada).

Toate polipozele juvenile sunt hamartoame cu risc de malignizare foarte scăzut. Există bolnavi care pe lângă hamartoame au şi polipi adenomatoşi. Riscul de malignizare apare atunci când polipoza juvenilă are caracter familial.

Scanned with OKEN Scanner

Polipectomia pe cale colonoscopică este impusă numai de un polip mai voluminos sau de sângerare. Colectomia este cerută de situaţia în care pacientul are o polipoză juvenilă familială.

Polipoza adenomatoasă familială.

Are transmitere autosomală şi se caracterizează prin apariţia de polipi adenomatoşi la pubertate şi care ocupă mucoasa colonică, fiind dispuşi "în perie" cu risc de malignizare până în decada a IV-a de viaţă.

Polipoza adenomatoasă familială este asociată cu tumori extracolonice şi se întâlnesc două sindroame:

-sindromul Gardner (polipoză, tumori dermoide, osteoame de mandibulă sau croniu şi chisturi sebacee);

-sindromul Turcot (polipoză şi gliom sau meduloblastom).

Există asociată şi o hipertrofie congenitală a epiteliului pigmentar retinian, întâlnită la 2/3 din membrii familiilor cu polipoză adenomatoasă familială. Această anomalie se manifestă de timpuriu, începând cu a III-a lună de viaţă; acest aspect este util, deoarece la vârsta pubertăţii ar trebui efectuată o colonoscopie la toate persoanele cu anormalitate retiniană. Depistarea polipozei impune colectomia totală profilactică, cu protectomie a mucoasei (jupuirea mucoasei anale) şi anastomoză ileoanală. Ablaţia tumorilor dermoide este urmată de 80% recidive. Asocierea administrării de tamoxifen pentru toată viaţa, împiedecă recidiva.

3.Colita ulcerativă

Este o afecţiune inflamatorie nespecifică, care interesează mucoasa şi submucoasa colonului. Incidenţa este mai mare la femeie şi are maximum de incidenţă în două etape ale vieţii: între 15 şi 30 ani şi între 50 şi 80 ani.

Etiologia este necunoscută şi au fost formulate mai multe ipoteze etiopatogenice (vezi capitolul "Patologia intestinului subţire – boala Crohn").

Scanned with OKEN Scanner

Anatomia patologică

Boala începe cu formarea unor microabcese în criptele Lieberkühn,care penetrează submucoasa şi au o extensie orizontală, mucoasa este îngroşată, congestivă, cu ulceraţii întinse care au marginile ectropionate în lumen, mimând polipii inflamatori. Păturile musculare ale colonului sunt indemne, iar seroasa are numai vase sanguine dilatate. Colonul este scurtat, dar mezocolonul rămâne nemodificat în contrast cu boala Crohn. În forma fulminantă a bolii colonul este dilatat, cu peretele subţiat şi uneori perforat.

Sunt bolnavi la care boala are localizare numai rectală,situaţie în care se vorbeşte de perctită ulcerativă. Aproape 1/3 din pacienţi au interesat rectul şi colonul (pancolită).

Simptomatologia

Simptomul cel mai frecvent şi precoce este diareea cu aspect sanguinolent, de cele mai multe ori este o mixtură de materii fecale apoase cu sânge, puroi şi mucus, care este evacuată intermitent cu tenesme. Durerea îmbracă caracter de crampă şi este întâlnită la un bolnav febril, deshidratat, cu importantă pierdere ponderală şi paloare intensă.

Suferinţa clinică are intensitate medie, pe perioade lungi de timp, astfel încât îmbracă caracter cronic.

Manifestarea zgomotoasă mai frecvent este întâlnită la pacienţii tineri, apropiat vârstei de 15 ani. În faza acută a bolii flancul stâng şi în general hemiabdomenul stâng este dureros, la un bolnav febril mimând abdomenul acut. În afara perioadelor de acutizare abdomenul este moderat dureros în flancul, fosa iliacă stângă, unde există uşor meteorism.La pacienţii la care boala interesează numai rectul, aparent paradoxal se găseşte constipaţie. Manifestările extracolonice ale bolii pot fi evidente: iridociclită, uveită. Examenul regiunii perineale şi a rectului poate constata abcese, fisuri şi fistule, asemănătoare bolii Crohn; mucoasa rectală este hiperemică, granulară şi friabilă, astfel că simpla

Scanned with OKEN Scanner

atingere cauzează sângerarea. În perioada de acutizare a bolii mucoasa este roşie-purpurie, catifelată şi foarte friabilă, cu vase telangectatice.

Explorări de laborator

Bolnavii cu colită ulcerativă au o serie de modificări ale probelor de laborator evidente: anemia, hipoproteinemia, creşterea VSH-ului, leucocitoză, steatoree, dezechilibre hidroelectrolitice, scăderea nivelelor antitrombinei III.

Studii imagistice

Clisma baritată nu va fi efectuată în perioada de acutizare a bolii doarece poate precipita evoluția spre megacolon toxic. Ea va arăta mucoasa de aspect neregulat, cu aspect pseudopolipoid dat de ulcerațiile profunde cu marginile mucoasei, ectropionate, în stadiul mai avansat al bolii ,haustrațiile se şterg şi colonul se scurtează datorită rigidității musculaturii. Zonele de strictură ridică suspiciunea cancerului.

Leucocitele marcate cu indiu 111 arată prezența inflamației colonului.

Colonoscopia arată că mucoasa rectului şi a colonului sigmoid este eritematoasă, granulară şi sângeră uşor la atingerea cu tubul colonoscopului. Biopsia colonică va fi practicată numai în caz de suspiciune a cancerului dezvoltat pe colită ulcerativă.

În perioada acută a bolii colonoscopia va fi făcută cu multă grijă pentru a nu perfora peretele colic subțiat prin distensie..

Diagnosticul diferențial

Cancerele colonului şi diverticulii acestuia pretează la confuzia diagnostică prin unele manifestări clinice dar şi prin faptul că apar la aceeaşi etapă de vârstă.

O serie de dizenterii bacilare pretează la confuzia cu colita ulcerativă; astfel shigelloza va fi diferențiată pe baza testului pozitiv cu albastru de metilen pentru leucocitele fecale. Infecția cu Escherichia coli, determină diaree sanguinolentă şi crampe abdominale dar fără febră; proctita gonococică, cea cu

Scanned with OKEN Scanner

virus herpes simplex şi cea cu Chlamydia trachomatis, sunt întâlnite în culturile din secreţiile rectale, la homosexuali.

Enterita amibiazică apare în regiuni geografice bine stabilite ca endemice şi etiologia va fi depistată prin examenul microscopic al materiilor fecale cât şi prin teste serologice.

Colita cauzată de antibiotice, produsă de Clostridium difficile este diferenţiată prin culturile din materiile fecale.

Colita colagenică impune biopsii a peretelui colic pentru diferenţiere. Probleme dificile de diferenţiere le pune boala Crohn; aproape 10% din cazuri nu pot fi diferenţiate.

Complicaţii

1.Megacolon toxic apare la 5% din cazuri şi este generat de hipokaliemie, administrarea de opiacee, clisma baritată, anticolinergice sau de inflamaţia importantă a tunicii musculare a colonului. Simptomatologia este dominată de multiple scaune diareice (25-30 în 24 ore), febra ridicată, tahicardie şi durere abdominală sub formă de crampe; abdomenul este destins, palparea produce durere vie şi constată apărare musculară, la ascultaţia abdomenului zgomotele hidroaerice sunt diminuate rar. Radiografia abdominală pe gol arată dilataţia colonului transvers la peste 6 cm diametru. Intervenţia chirurgicală de urgenţă se impune la 1 din 10 pacienţi.

2.Perforaţia colonului este văzută la 3% din cazuri şi este adesea fatală; este localizată mai frecvent pe sigmoid şi pe unghiul splenic şi poate trece neobservată la pacienţii sub tratament cu antibiotice şi corticoizi. Apare frecvent în megacolonul toxic.

3.Hemoragia este rareori întâlnită.

4.Cancerul colonului sau a rectului

Riscul pentru cancer este mai mare după 10 ani de evoluţie a bolii şi la pacienţii cu pancolită (boală extinsă la unghiul hepatic al colonului).Riscul creşte la 2-3% pe an după 10 ani de evoluţie continuă a pancolitei.

Scanned with OKEN Scanner

Cancerul colonului asociat cu pancolita frecvent este multicentric şi mai puţin bine diferenţiat.

Măsuri terapeutice

Tratamentul medical. Scopul tratamentului medical este de a menţine boala necomplicată şi de a remite puseul acut. Măsurile terapeutice sunt dependente de forma clinică a bolii.

a)Forma acută moderată a bolii, limitată la rect şi sigmoid impune:

-reducerea efortului fizic, de preferat decubitul la pat;

-alimentaţia va exclude alimentele care provoacă diaree;

-medicaţia: preparate care conţin ca principiu activ acid-5 amino-salicilic (mesalazina);

-microclisme cu hidrocortizon acetat 100 mg în 50-60 ml soluţie salină.

b)Forma acută severă, impune:

-întreruperea alimentaţiei per os şi se va institui nutriţia parenterală totală;

-intravenos se va corecta hipokaliemia, se vor administra antibiotice cu spectru larg şi se va corecta anemia, prin administrare de sânge;

-medicaţia: cortizon i.v. în doză de 300 mg zilnic şi administrarea orală va începe după reluarea toleranţei digestive şi dozele sunt micşorate treptat după o perioadă de 1-3 luni;

-microclismele vor fi reluate după oprirea diareei.

c)Forma de boală remisă:

-vor fi evitate administrarea de anticolinergice , opiacee, a clismelor, a preparatelor din lapte;

-administrarea cronică de mesalazină (2 g/24 ore) se pare că reduce recăderea bolii;

-corticosteroizi locali la pacienţii cu proctite, proctosigmoidite;

-metronidazol.

Scanned with OKEN Scanner

Tratamentul chirurgical

a)*Forma acută* cuprinde megacolonul toxic şi colita fulminantă; pentru megacolonul toxic dacă nu răspunde la măsurile medicale aplicate timp de câteva ore, impune intervenţia chirurgicală de urgenţă pentru a preveni perforaţia colonului. Colita fulminantă (fără distensia colonului) permite să perseverăm cu măsurile terapeutice medicale timp de încă 3-4 zile.

Amploarea intervenţiei chirurgicale în urgenţă este colectomia totală cu înfundarea bontului rectal sau fistulă mucoasă a acestuia şi ileostomie. Într-un al doilea timp se va recurge la protectomie mucoasă şi anastomoză ileoanală.Nu se va menţine ileostomia definitiv şi se practică amputaţia rectului. Mucoasa rectului nu poate fi păstrată deoarece are risc de a dezvolta un cancer la ¼ din bolnavi.

b)*Forma cronică.* Indicaţiile tratamentului chirurgical sunt pentru bolnavii care nu răspund la măsurile terapeutice medicale, continuând simptomatologia, cu exacerbări frecvente, scădere ponderală şi a capacităţii de muncă, malnutriţie, insuficientă dezvoltare staturo-ponderală pentru copii, apariţia cancerului colic, precum şi exacerbarea manifestărilor extracolonic (parte din ele îşi atenuează simptomatologia după colectomie).

Intervenţia electivă va consta fie în proctocolectomie totală şi ileostomie cu rezervor (rezervorul constituit din ileonul terminal, creează o continenţă la 70-90% din pacienţi, existând scurgerile continui ileale), fie în colectomie totală cu proctectomie mucoasă şi anastomoză ileoanală (cu confecţionarea unui rezervor ileal).

Prognostic

Colectomia în urgenţă are o rată a mortalităţii de 6% în timp ce o colectomie electivă dă o rată a mortalităţii de 1%.

4.Boala Crohn cu localizare colică

Scanned with OKEN Scanner

Localizarea bolii Crohn numai pe colon este întâlnită la 2% din pacienţii purtători ai acestei boli; cei mai mulţi bolnavi (peste 50%) au localizare şi colică şi pe intestinul subţire.

Simptomatologia este asemănătoare cu cea a bolii Crohn localizată pe intestinul subţire. Leziunile perianorectale (fisuri, fistule, abcese, stricturi rectale) sunt mai frecvente în localizarea colică a bolii. Astfel fistulele perianale sunt cu traiecte multiple "în stropitoare", mucoasa rectală conţine ulceraţii neregulate, nedureroase, situate pe fond de edem marginal, ulceraţii care sunt separate între ele prin zone de mucoasă aparent normală. Pielea perianală este violacee şi conţine orificiile extreme ale traiectelor fistuloase.

Diagnosticul pozitiv poate fi pus pe biopsia care poate obiectiva inflamaţia granulomatoasă; clisma baritată poate pune în evidenţă o multitudine de aspecte: stricturi,fisuri transversale, ulcere longitudinale ale mucoasei colice,pe orice porţiune a tractului intestinal dar pot fi limitate la ileon şi colonul drept.

Diagnosticul diferenţial necesită a fi făcut de aceleaşi afecţiuni ca în localizarea pe intestinul subţire a bolii Crohn.

Megacolonul toxic poate să apară şi în boala Crohn a colonului, dar mai rar faţă de colita ulcerativă. Pe fondul de displazie severă a mucoasei în boala Crohn poate să apară cancerul, ca şi în colita ulcerativă.

Tratamentul

Măsurile terapeutice medicale sunt aceleaşi ca pentru localizarea pe intestinul subţire. Sulfasalazina în doză de 4 g/zi este eficientă în colita Crohn; preparatul poate fi administrat per os, sub formă de clisme sau supozitoare. Metronidazolul în doză de 20 mg/kgc/zi este util mai ales în complicaţiile perianorectale. Abcesele vor fi incizate şi drenate, fistulele perianale beneficiază de ligatură elastică.

Amploarea intervenţiei chirurgicale a oscilat de la stricturoplastii până la proctocolectomii totale. Rata reurenţei bolii mare atunci când au fost efectuate

Scanned with OKEN Scanner

rezecţii segmentare limitate, în timp ce recurenţa bolii este numai de 15% la 15 ani atunci când a fost efectuată proctocolectomie şi ileostomie.

Bibliografie

Cancerul colorectal

1. Bolin S. et al.: Carcinoma of the colon and rectum: tumors missed by radiologic examination in 61 patients. Cancer, 1988; 61: 1999
2. Constantinoiu S. şi colab.: Intervenţii seriate în chirurgia cancerului de colon stâmg ocluziv – evoluţie imediată. Chirurgia (Buc),1999;94; 6:459
3. Cutsem E.V.et al.: Risk factors which determine the long term outcome of neodymium – YAG laser palliation of colorectal carcinoma. Int.J.Colorect.Dis., 1989; 4: 9
4. De Cosse J.J.et al.: Consecutive treatment of distal rectal cancer by local excision. Cancer, 1989; 63: 219
5. Fisher B. et al.: Postoperative adjuvant chemotherapy or radiation therapy for rectal cancer: results from NSABP Protocol R-01. J.Natl.Cancer.Inst.,1988; 80: 21
6. Gerota D.:Explorarea chirurgicală a abdomenului. Ed.Medicală, Buc., 1969
7. Lazăr Lucian: Cancerul rectal. Teză de doctorat UMF Cluj-Napoca, 1987
8. Juvara I. Şi colab.:Fistulele sigmoidiene interne de origine neoplazică.Chirurgia (Buc), 1969; 18; 3: 193
9. Juvara I., Dragomirescu C.: Unele probleme ale diagnosticului tardiv în cancerul de colon. Viaţa Medicală, 1976; 23; 12: 351
10. Juvara I. şi colab.: Cancerele colice multiple, simultane şi succesive. Chirurgia (Buc), 1978;17; 5:10
11. Dragomirescu C., Juvara I.:Cancerul de colon. Tratat de patologie chirurgicală (E.Proca). Editura Medicală, Buc., 1986: 371-394
12. Dolinescu C., Diaconu C., Andriescu L, Scripcaru V:

Scanned with OKEN Scanner

BOLILE ANALE ŞI ALE REGIUNII PERIANALE

Sunt reprezentate mai frecvent de hemoroizi, fisura anală, abcesele anale şi pararectale, fistulele perianale şi boala pilonidală sacrococcigiană.

1.Hemoroizii

La fiecare individ adult plexurile venoase anorectale sunt evidente, reliefând joncţiunea anocutanată. Atunci când aceste plexuri devin largi şi simptomatice vorbim de hemoroizi ca boală; ei apar mai frecvent între 30 şi 60 ani. După cum sunt localizaţi pe plexul hemoroidal superior sau pe plexul hemoroidal inferior ei se clasifică în hemoroizi interni şi hemoroizi externi.

1.1.Hemoroizii interni sunt localizaţi deasupra joncţiunii mucocutanate şi sunt acoperiţi de mucoasă; lipsa valvulelor în acest plex hemoroidal intern face ca staţiunea bipedă şi orice creştere de presiune în sistemul port să se repercute la acest nivel. Hemoroizii interni apar de predilecţie în zonele de hiperaflux corespunzător ramurilor arterei hemoroidale superioare: 2 ramuri arteriale pentru hemicircumferinţa dreaptă a zonei anorectale şi un ram arterial pentru hemicircumferinţa stângă. Între cele 3 burelete hemoroidale voluminoase apar şi hemoroizi mai mic.

1.2.Hemoroizii externi sunt localizaţi sub joncţiunea cutaneo-mucoasă şi sunt acoperiţi de epiteliul canalului anal şi de pielea regiunii anale.

Cele două plexuri venoase pe care se dezvoltă hemoroizii fiind anastomozate între ele explică de ce în timp dilataţia hemoroidală pe plexul intern este urmată de apariţia hemoroizilor externi.

Etiologie

Cauza cea mai comună este efortul de defecaţie în poziţie de genuflexie, în timpul mişcărilor colonului, ceea ce duce la creşterea presiunii venoase şi distensia venelor hemoroidale structurate cu un ţesut elastic precar. Alte cauze care acţionează în mod similar sunt constipaţia cronică, sarcina, obezitatea şi consumul redus de fibre vegetale. Structurarea precară a peretelui de sus cu

Scanned with OKEN Scanner

țesut elastic şi în general a țesutului conjunctiv, explică existența la același pacient a altor afecțiuni: varice hidrostatice, varicocel, hernii de slăbiciune, picior plat.

Au mai fost încriminați în etiologia hemoroizilor şi alți factori: obezitatea, poziția şezândă prelungită, regimul alimentar bogat în alcool şi condimente, care ar favoriza congestia pelvină.

Toate situațiile descrise mai sus explică apariția hemoroizilor esențiali sau primitivi; există şi hemoroizi simptomatici sau secundari unor afecțiuni care favorizează staza venoasă hemoroidală: hipertensiunea portală în cadrul cirozei hepatice, a tumorilor pancreatice; tumorile pelvine, cele genitale (fibromatoza uterină, tumori ovariene), cancerul prostatei.

Anatomopatologic venele care structurează hemoroizii au peretele subțiat,mucoasa supraiacentă subțiată şi inflamată în special pentru hemoroizii interni, ceea ce explică sângerarea mai uşoară a acestora.

Simptomatologia

Hemoroizii externi se manifestă mai ales atunci când sunt voluminoşi, sunt asociați de o igienă precară a perineului sau dimpotrivă de un exces de igienă locală, ceea ce determină iritație perianală, tradusă clinic prin prurit perianal şi disconfort. Hemoroizii externi nu sângeră şi nu se asociază cu durere decât atunci când se trombozează.

La examenul local apar ca mici formațiuni de colorație violacee pe suprafața mucoasă şi rozie pe cea cutanată, de consistență moale, solitari sau multipli, pe alocuri sub forma unor excrescențe albe sidefii sau maronii care sunt de fapt hemoroizi vechi transformați într-o masă fibroasă (mariscuri). Uneori hemoroizii externi se dispun "în coroană", sunt voluminoşi şi multipli.

Hemoroizii interni au ca prim simptom sângerarea de la formă de sânge roşu care nu se amestecă cu scaunul ci dimpotrivă acoperă bolul fecal şi apare la sfârşitul defecației.

Scanned with OKEN Scanner

Privind în timp sângerarea la început este rară, mică cantitate dar ulterior devine frecventă. Rareori sângerarea este abundentă, în jet şi provine dintr-o fistulă vasculară hemoroidală. Sângerările hemoroidale repetate, determină anemie cronică, manifestată printr-o paloare accentuată.

Simptomatologia hemoroizilor interni este diferită în funcţie de stadiul lor evolutiv şi se descriu trei grade:

-gradul întâi este caracterizat prin sângerare sub formă de sânge roşu-strălucitor, în timpul defecaţiei; în acest stadiu nu există prolapsul mucoasei iar examenul anuscopic pune în evidenţă hemoroizi voluminoşi care reliefează în lumenul canalul anal;

-gradul al doilea este caracterizat prin hemoroizi voluminoşi care prolabează prin canalul anal la defecaţie dar se reduc spontan;

-hemoroizi de al treilea grad prolabează la defecaţie dar trebuie reduşi manual după defecaţie;

-gradul al patrulea- sunt hemoroizi prolabaţi permanent care nu se menţin reduşi în canalul anal şi se asociază un grad de incontinenţă sfincteriană.

Mucoasa care acoperă hemoroizii prolabaţi prezintă adesea ulceraţii, pe alocuri este îngroşată.

Hemoroizii precedenţi se asociază de scurgeri sero-muco-purulente, uneori abundente, sângerare şi eroziuni ale mucoasei anorectale. Senzaţia de defecaţie incompletă şi durerea, cu caracter de tensiune dureroasă endoanală se datorează anorectitei. Pruritul se datorează iritaţiei perianale.

Explorări utile sunt anuscopia şi rectosigmoidoscopia care au menirea de a exclude o boală inflamatorie (ex.boala Crohn) sau o tumoră malignă cu localizare mai înaltă.

Diagnosticul diferenţial

Sângerarea rectală, cel mai comun semn al hemoroizilor interni, trebuie diferenţiată de cancerul rectal şi sigmoidian, de polipii adenomatoşi, de colită

Scanned with OKEN Scanner

ulcerativă de diverticulii colonului. În acest sens se vor efectua rectosigmoidoscopia, clisma baritată.

Hemoroizii precedenţi trebuie diferenţiaţi e prolapsul mucoasei rectale acesta din urmă este reprezentat de un cilindru circumferenţial mucos sau din perete rectal spre deosebire de hemoroizii care au o prolabare pe o zonă de circumferinţei. Hemoroizii simptomatici vor fi diferenţiaţi de cei esenţiali, în acest sens va fi examinat atent abdomenul, se va efectua tuşeul rectal şi vor fi efectuate explorări imagistice pentru a exclude o cauză a hipertensiunii portale, o tumoră abdominală pelvină, un cancer al prostatei.

Condiloamele perianale sunt localizate perineal şi vor fi uşor de diferenţiat de hemoroizi.

Complicaţii

Prolapsul ireductibil al hemoroizilor interni se asociază de edem, congestie şi tromboză. Tromboza se poate instala şi pe hemoroizi externi (vezi subcapitolul
"Tromboza hemoroidală").

Embolii septice pot apărea în ficat de la tromboza septică a hemoroizilor interni.

Anemia cronică este întâlnită adesea la pacienţii cu hemoroizi cu evoluţie de ani de zile. Sângerarea acută severă poate să apară la bolnavii cu hipertensiune portală.

Tratamentul

Pentru hemoroizii interni tratamentul va fi individualizat. Astfel pentru hemoroizii de gradul I şi II pot fi folosite o serie de măsuri locale şi o anumită dietă; vor fi administrate alimente bogate în fibre (fructe, legume).

Vor fi folosite o serie de preparate care conţin anestezice şi efecte astringente sub formă de supozitoare şi pomezi. O reţetă magistrală care şi.a făcut proba timpului cu efect benefic este următoarea:

Scanned with OKEN Scanner

Rp/ Dermatol 1 g
Salol }aa 2 g
Analgezină }
Hidrocortizon acetat f.II
Adrenalină 2‰ XV picături
Vaselină } aa 30 g
Lanolină }
M.F. unguent

Regimul alimentar va fi fără alcool, condimente, alimente conservate, mezeluri, soruri, rântaşuri,prăjeli, cafea, cacao.

Igiena locală este obligatorie, după fiecare scaun va fi efectuată baie de şezut, iar în prezenţa eczematizărilor locale vor fi folosite pomezi sedative: cu jecozinc sau talc şi oxid de zinc în părţi egale.

Injecţiile sclerozante constau în injectarea unei soluţii iritante în submucoasă în jurul bureletului hemoroidal, având ca rezultat o endo şi periflebită chimică. Injecţiilor vor fi efectuate la 7-8 zile interval şi vor fi repetate în funcţie de rezutatele obţinute. Pot apare complicaţii: ulceraţii, necroze de mucoasă, sângerări, prostatite.

Criochirurgia cu CO_2 sau N_2O nu a câştigat teren întrucât nu poate fi uşor controlat efectul îngheţării ca extensie în peretele rectal.

Rezecţia bureletelor hemoroidale: după direcţia se practică ligatura după tehnica Milligan-Morgan procedura cea mai utilizată.

Rezecţia bureletelor hemoroidale în bloc cu un cilindru de mucoasă anală pentru hemoroizii circumferenţiali, voluminoşi (operaţia Whitead-Vercescu) a fost abandonată de cei mai mulţi chirurgi pentru complicaţiile care apar secundar.

TROMBOFLEBITA HEMOROIDALĂ

1.Tromboza hemoroizilor externi

Apare de obicei după creşterea brutală în sistemul cav inferior (după tuse, strănut, eforturi de defecaţie, episod diareic, ridicarea unor greutăţi,

Scanned with OKEN Scanner

parturiție).Adesea interesează persoane tinere şi nu interesează de regulă hemoroizii interni.

Debutul este marcat prin durere vie, ca o arsură situată în zona anală, durerea se atenuează după 2-3 zile.

Examenul local constată una sau mai multe formațiuni la limita între canalul anal şi perineu, cu mărime de la câțiva milimetri la câțiva centimetri, de culoare albastră-violacee, turgidă, cu pielea adiacentă edemțiată.

Evoluția cel mai frecvent se face către retrocedarea fenomenelor locale: hemoroidul trambozat se fibrozează lent şi în timp duce la un marisc. Uneori evoluția este spre complicații: ulcerarea mucoasei sau a pielii supraiacente cu eliminarea chiagurilor sau infecție.

Atitudinea terapeutică

În primele 48 ore de la debut când chiagul nu este aderent este indicată trombectomie. După acest interval de timp se recurge la infiltrație locală cu xilină 1% atât a sfincterului cât şi în vecinătatea bureletului trombozat, cu scop de a combate spasmul sfincterian. Cu efect antiinflamator se vor administra supozitoare şi pomezi.

2.Tromboza hemoroizilor interni

Se asociază şi de inflamația peretelui venelor hemoroidale. Dacă hemoroizii interni nu sunt prolabați, simptomatologia este redusă şi este reprezentată prin senzația de tensiune dureroasă endoanală. Atunci când tromboza interesează un hemoroid prolabat, bureletul rapid creşte în volum şi sub acțiunea spasmului sfincterian bureletul devine ireductibil.

Examenul local constată aspectul de dublu burelet: cel extern de colorație alb-rozie, dat de edemul din vecinătate iar cel intern de colorație albastră-violacee, aspect care corespunde trombozei.

Evoluția se face lent spre retrocedare în decurs de 2-3 săptămâni. Evoluția poate fi spre complicații: necroza parțială a bureletului trombozat cu eliminarea de cheaguri şi hemoragie; alteori evoluția este spre supurație care se extinde la

Scanned with OKEN Scanner

spațiile perirectale sau în perineu, putând produce embolii septice, pe calea venei porte, în ficat sau prin vena cavă inferioară.

Tratamentul constă în repaus digestiv, în administrarea de antiinflamatorii sub formă de supozitoare, antibiotice în formele supurate , iar în tromboflebitele cu tendință la extindere se vor administra anticoagulante sub formă de heparine fracționate.

Bibliografie

Hemoroizi

1. Birkett D.H.:Hemorrhoids: Diagnostic and treatment options. Hosp.Pract , 1988; 23:99
2. Dennison A.R., Wherry D.C., Morris D.L.: Hemorrhoids: nonoperative management.Surg.Clin.North Am.,1988; 68: 1401
3. Ferguson E.F.jr.: Alternatives in the treatment of hemorrhoid disease. South Med.J. 1988; 81: 606
4. Griffith C.D. et al.: Outpatient treatment of hemorrhoids with bipolar diathermy coagulation. Br.J.Surg., 1987; 74: 827
5. Smith L.E.: Hemorrhoids. A review of current techniques and management. Gastroenterol.Clin.North Am.,1987; 16: 79
6. Gibbons C.P.,Bannister J.J.,Read N.W.: Role of constipation and anal hipertonia in the pathogenesis of hemorrhoids. Br.J.Surg., 1988; 75: 656
7. Khu BC Handani I.T.: Operative hemorroidectomy. Surg.Clin.North Am.,1988; 68:1411
8. Prişcu Al.: Hemoroizii de origine anală. Ed.Medicală, Buc., 1972
9. Stoica T., Stadnicov O.: Pledoarie pentru operația Vernescu-Whitead. Chirurgia (Buc), 1970;19; 3: 253
10. Sarles J.C.L.: Bacteriologie R.Coope, 1990: 180-197

Scanned with OKEN Scanner

2.Fisura anală

Reprezintă o soluție de continuitate localizată la limita cutenomucoasă a hemicircumferinței posterioare a orificiului anal. Apare mai frecvent la femei între 40 şi 60 ani, fiind favorizată de obezitate, constipație cronică şi sarcini repetate. Adesea fisura anală survine pe un fond de suferință hemoroidală.

După constituire se instalează un cerc vicios: fisura determină o contractură permanentă a sfincterului anal intern, care împiedecă cicatrizarea şi imprimă fisurii un caracter de ulcerație cronică atonă.

Anatomia patologică

Localizarea cea mai frecventă este pe linia mediană posterioară, la locul unde se produce angulația între canalul anal şi rect, zonă care este cea mai traumatizată de pasajul bolului fecal.

Macroscopic apare ca o pierdere parcelară, uneori până la linia pertinee a mucoasei anale. Aparent lineară, la polul extern este mărgită de un hemoroid, "hemoroid santinelă", iar la polul intern de o papilă edematiată, hipertrofică. Fundul ulcerației este reprezentat de fibrele muşchiului sfincterului intern, care poate avea un proces inflamator cronic.

Simptomatologia

Simptomul dominant este durerea, cu caracter de arsură sau de tăietură de cuțit, localizată endoanal şi care apare în timpul defecației; după o perioadă de acalmie de câteva minute, reapare cu o intensitate mare, uneori paroxistică. De teama durerii bolnavul refuză să se alimenteze uneori zile în şir. Pasajul bolului fecal prin iritația locală induce spasm sfincterian, acesta accentuează constipația, iar bolul fecal deshidratat amplifică iritația locală şi durerea. Astfel se instalează un cerc vicios, cunoscut sub denumirea de "sindrom fisurar". Uneori se asociază mici sângerări cu sânge roşu strălucitor, sânge care nu se amestecă cu scaunul.

Fisura are o evoluție cronică cu perioade de exacerbare şi perioade de remisiune lungi, uneori chiar ani.

Scanned with OKEN Scanner

Examenul local constată mai uşor după anestezie locală prin infiltraţie cu xilină sau novocainã 1% aspectul amintit, caracteristic fisurii anale. După relaxarea sfincterului foarte important este de a exclude prin tuşeu rectal atent o leziune tumorală sau pseudotumorală (boala Crohn) situată mai sus în rectul propriu-zis. Atunci când pacientul relatează prezenţa de sscaune multiple în antecedentele mai îndepărtate sau mai recente se impune rectosigmoidoscopia pentru a exclude o colită ulcerativă.

Diagnosticul diferenţial

Se impune diferenţierea altor afecţiuni care pot prezenta ulceraţii anorectale.

♦Şancrul luetic la care există antecedentele de contact infectant pentru lues, R.B.W. în sângele periferic este pozitivă.

♦Cancerul de margine anală, caracterizat printr-o bază indurată cu o ulceraţie atipică cu fundul slăninos care impune biopsia diagnostică.

♦Enteritele granulomatoase, care au trecut de tulburări ale tranzitului intestinal iar ulceraţia este atipică.

Toate afecţiunile amintite nu au ulceraţia localizată pe linia mediană a hemicircumferinţei posterioare anale.

Tratamentul

Măsuri medicale: după băi calde de şezut se vor aplicat local pomezi cu anestezice, antiinflamatorii şi cu rol sicativ.

Infiltraţia intrasfincteriană şi subfisurară cu xilină 1% poate influenţa favorabil atât durerea cât şi spasmul sfincterian.

Măsuri chirurgicale: dacă fisura nu răspunde la tratamentul amintit mai sus, aplicat corect, timp de 4-5 săptămâni se va recurge la sfincterotomie internă laterală plasată la "ora 3", cu bolnavul în poziţie genupectorală. Este preferabilă sfincterotomiei realizată în patul fisurii, deoarece asigură o vindecare mai rapidă. Uneori se poate recurge la divulsia sfincterului intern, prin ditalaţie anală, făcută cu blândeţe timp de câteva minute sub rahianestezie.

Scanned with OKEN Scanner

3.Abcesele anorectale

Sunt infecţii acute ale peretelui canalului anal, de multe ori cu fuzee pararectale. Infecţia este mai frecventă la bărbat. Punctul de plecare îl reprezintă inflamaţia acută a criptelor Morgagni (criptita) sau a unei papile (papilita). Se pare că frecvent infecţia se dezvoltă în stratul muscular, în sfincter şi de aici se poate propaga submucos, exteriorizându-se spre marginea anusului sau în lumenul anorectal. O serie de abcese superficiale se pot dezvolta în urma infecţiei aparatului pilosebaceu sau pot avea punct de plecare glandele sudoripare din pielea marginii anale. Alteori punctul de plecare îl constituie patul fisurii anale, sau o eroziune cutanată perianală, un hemoroid trombozat infectat sau un hematom perianal sau după injecţii sclerozante practicate pentru cura hemoroizilor.

Bacteriile încriminate, de obicei sunt asocieri de aerobi Gram negativi cu anaerobi: Escherichia coli, Proteus vulgaris, stafilococi, streptococi, Bacteroides fragilis.

Abcesul este situat la oarecare distanţă de poarta de intrare, are tendinţă şi fuzeze, propagându-se în submucoasă în axul fibrelor longitudinale ale rectului sau transversal "în potcoavă" de-a lungul fibrelor circulare ale sfincterului.

Abcesul cu fuzeu în submucoasă se poate deschide spontan în lumenul rectal sau a canalului anal; abcesele care fuzează în imediata vecinătate a tegumentelor perianale şi partea inferioară a canalului anal sunt de margine anală. Atunci când abcesul are un fuzeu de-a lungul fibrelor musculare, formând o a doua pungă, poartă numele de abces în "buton de cămaşă". Atunci când abcesul se dezvoltă în submucoasă, deasupra canalului anal se numeşte submucos.

Abcesul pelvirectal superior (sau pelvisubperitoneal) este ca localizare deasupra ridicătorilor anali şi subperitoneul pelvin.

Scanned with OKEN Scanner

Abcesele dezvoltate în imediata vecinătate a anusului sub tegumentele perianale se denumesc abcese perianale. Atunci când abcesul se dezvoltă în fosa ischiorectală poartă numnele de abcese ischiorectale.

Simptomatologia

Abcesele superficiale sunt însoțite de durere vie; examenul local constată o zonă de edem a marginii anusului, roşeața tegumentelor vecine şi la palpare se constată induraţia şi se accentuează durerea. Palparea atentă poate constata fluctuență. Durerea este de intensitate mică în abcesele cu localizare profundă dar apare starea septică, febră, frisoane. Abcesele de fosă ischiorectală se examinează mai bine cu indexul înmănuşat introdus în rect iar cealaltă mână palpează ½ inferioară a regiunii fesiere de partea suferindă. În această localizare nu există fluctuență, dar polul inferior al fesei este edemațiat, bombează şi este eritematos.

Abcesele pelvirectale superioare pot mima abdomenul acut; durerea este localizată în abdomenul inferior la un bolnav febril şi la care palparea hipogastrului nu aduce date importante pentru diagnostic. Tuşeul rectal poate decela la vârful degetului o împăstare sau bombare dureroasă a peretelui rectului pe unul din pereții laterali.

Complicații

Colecția poate fistuliza spontan în lumenul anorectal persistând o fistulă.

Infecțiile cu anaerobi tratate tardiv sau drenate ineficient pot avea evoluție extensivă, în regiunile anatomice vecine.

Tratamentul

Abcesele perianale sunt urgențe chirurgicale care trebuie incizate şi drenate cât mai repede posibil, evitând în acest mod complicațiile. Sub rahianestezie sau anestezie generală intravenoasă vor fi explorate atent şi apoi incizate şi drenate abcesele profunde. Pacientul va fi informat în preoperator că s-ar putea să rămână cu un traiect fistulos care să necesite un alt timp operator mai târziu, În situația în care punctul de plecare al abcesului a fost determinat se

Scanned with OKEN Scanner

poate practica în acelaşi timp operator drenajul colecţiei şi sfincterotomia pe o singură rază a sfincterului, vizând totodată punctul de plecare din peretele rectal. În acest fel pacientul va fi scutit de o a doua intervenţie pentru fistulă.

Incizia colecţiei va fi efecuat radiar şi la 2-3 cm faţă de orificiul anal, cavitatea colecţiei va fi explorată digital şi va fi debridată. Se va recolta puroi pentru cultura şi antibiogramă.

Abcesele de fosă ischiorectală "în potcoavă" vor beneficia de incizii pararectale, anteroposterioare, bilateral şi drenaj cu tuburi de cauciuc şi meşe; meşele vor fi scoase după 48 ore de la operaţie. Abcesele mici perianale pot fi incizate cu anestezie locală.

În postoperator cavităţile abceselor vor beneficia de lavaj zilnic cu antiseptice (introduse pe tuburi pentru abcesele profunde), inclusiv apă oxigenată.

Utilizarea antibioticelor în ideea evitării intervenţiei chirurgicale în abcesele constituite reprezintă o greşeală, antibioticele nu pot decât masca şi torpidiza evoluţia abcesului şi poate selecta tulpini microbiene rezistente la antibiotice.

Complicaţii

În abcesele de fosă ischiorectală, în timpul debridării există riscul lezării nervilor anali, în special în abcesele "în potcoavă", ceea ce are drept consecinţă incontinenţa anală.

Bibliografie selectivă

1. Chrabot C.M.,Prasad M.L.et al.: Recurrent anorectal abscesses. Dis.Colon Rectum, 1983; 26: 105
2. Dobernec K.R.C.: Perianal suppuration: Result of treatment. Am.Surg., 1987; 53: 569
3. Smith L.E.: Ambulatory surgery for anorectal diseases: an update. South Med.J., 1986; 79: 163

Scanned with OKEN Scanner

4.Fistulele anorectale

Apar ca urmare a abceselor anorectale, având originea cel mai frecvent]ntr/o cripta Morgagni. În momentul în care abcesul a fistulizat spontan sau a fost deschis chirurgical şi el nu este drenat eficient sau persistă punctul de plecare din peretele rectal, există condiţii pentru permanentizarea traietului fistulos.

Persistenţa traiectului fistulos este dependentă de următorii factori:

a)persistenţa comunicării traiectului fistulos cu lumenul rectal;

b)sfincterul rectal nesecţionat care se opune drenajului cavităţii abcesului şi nu permite cicatrizarea din profunzime spre suprafaţă;

c)vascularizaţia săracă a ţesutului celulo-grăsos din fosa ischio-rectală care se apasă precar la infecţie.

Anatomia patologică

Fistula este un traiect neoformat care are două orificii se numeşte fistulă bipolară sau completă,(cu un orificiu intern şi altul extern) sau un orificiu (fistulă denumită "oarbă"). De obicei fistula care s-a închis către lumenul rectal (fistula oarbă internă), aparent este oarbă, orificiul intern fiind mascat de un pliu mucos.

Simptomatologia

Bolnavul prezintă scurgerea intermitentă sau continuă a unei secreţii purulente, care irită tegumentele din jur şi se asociază cu prurit. În antecedente găsim un abces perianal tratat chirurgical sau care s-a evacuat spontan. Examenul perineului pune în evidenţă perineal, de obicei, o zonă supradenivelată cebtrată, un orificiu fistulos, de coloraţie rozie sau roşie prin care se scurge o secreţie purulentă; uneori în perineu se găsesc 2-3 orificii fistuloase care se întâlnesc în tractele fistuloase complexe. Prin tuşeu rectal se poate simţi o zonă de induraţie care poate să sângereze locul de deschidere a traiectului fistulos în rect. Mai utilă este explorarea traiectului fistulos cu

Scanned with OKEN Scanner

ajutorul stiletului butonat, explorare care poate arăta relaţia cu sfincterul, stabilind dacă fistula este intrasfincteriană, transsfincteriană sau extrasfincteriană. În timpul explorării indexul înmănuşat al celeilalte mâni a examinatorului se găseşte în rect. Explorarea traiectului fistulos cu albastru de metilen, concomitent cu anuscopia este metoda sigură de a aprecia comunicarea cu canalul anorectal.

Fistulografia cu lipiodol precizează sediul şi ramificaţiile fistulei.

Pentru fistulele cu două-trei orificii se aplică regula lui Salmon-Goodsall: când există o deschidere anterioară şi una posterioară a aceleaşi fistule, regula se aplică deschiderii posterioare; o fistulă anterioară lungă este o excepţie de la regulă. Cu alte cuvinte o fistulă cu un orificiu în perineul anterior şi un alt orificiu în perineul posterior are comunicare cu canalul ano-rectal situată pe peretele posterior a acestuia din urmă.

Examinările uzuale sunt anuscopia şi rectoscopia. La persoanele cu multiple scaune diareice este necesară colonoscopia şi clisma baritată.

Diagnosticul diferenţial

1.Boala Crohn se poate asocia de fistule perianale la un număr mare de bolnavi; marginile orificiului fistulos sunt violacei şi prin orificiul fistulos se scurge o secreţie apoasă. O trăsătură importantă este absenţa durerii. Fistula poate fi prima manifestare a bolii pe care o precede cu luni sau chiar ani.

Chiuretajul bioptic al traiectului fistulos pune în evidenţă reacţia granulomatoasă, ceea ce tranşează diagnosticul.

2.Fistula tuberculoasă este rară şi este o fistulă osifluentă sau are punct de plecare ganglionar.

3.Fistula diverticulară, cu punct de plecare de la o diverticulită a colonului sigmoid prolabat şi fixat în pelvis. Fistulografia vizualizează lumenul colic.

4.Fistula uretroperineală posttraumatică, iatrogenă în urma unui cateterism sau după traumatisme externe.

Scanned with OKEN Scanner

5.Fistula retrouretrală urmând prostatectomiei sau intrumentării uretrei, caracterizată prin poreumaturie.

6.O serie de infecţii acute localizate în perineu:

-hidrosadenită dezvoltată în glande sudoripare perineale, caracterizată prin multipli noduli perineali în diverse stadii de evoluţie: unui sunt abcedaţi şi fistulizaţi; alţii pe cale de abcedare şi în sfârşit unii în faza iniţială, indurând dermul;

-chisturi sebacee;

-foliculite;

-bartholenite.

7.O fistulă pilonidală, cu traiect lung perineal, având unu sau mai multe orificii episacrate, prin care se exteriorizează fire de păr.

Complicaţii

Fistula perianală se comportă ca o infecţie de focar pentru organism, atunci când are o evoluţie trenantă. Prin închiderea orificiul extern, procesul septic se reaprinde, reapărând abcesul perianal.

Tratament

Atitudinea terapeutică adoptată frecvent este fistulectomia pentru care trebuie respectate câteva principii:

a)să fie găsită şi excizată deschiderea fistulei în canalul anorectal;

b)în fistulele transsfincteriene, sfincterectomia completă devine obligatorie, pentru a preveni recidiva;

c)secţionarea sfincterului se va face numai pe o singură rază într-o şedinţă operatorie, altfel apare incontinenţa anală;

d) în fistulele complexe, obligatorie este să fie ablaţionat traiectul fistulos principal care comunică cu rectul.

O altă metodă terapeutică este fistulotomia pe o sondă canelată care a cateterizat în prealabil traiectul fistulos. Fistulotomia este contraindicată în diareea cronică, în colita ulcerativă acutizată sau în boala Crohn acutizată.

Scanned with OKEN Scanner

În sfârţit o altă metodă terapeutică, recomandată pentru fistulele recidivante trans sau extrasfincteriene este ligatura elastică şi care oferă rezultate bune.

Bibliografie selectivă

1. Arnous J., Parnoud E.: La petite chirurgie des fistules anales. Masson, Paris, 1954
2. Kuypers H.C.: Use of the seton in the treatment of extrasfincteric anal fistula. Dis.Colon Rectum, 1984; 27: 109
3. Ross S.T.: Fistula in ano. Surg.Clin.North Am.,1988; 68: 1417
4. Wolff B.G. et al.: Anorectal Crohn's disease: A long-term perspective.Dis.Colon Rectum, 1985; 28: 709
5. Iusuf T., Sîrbu V., Grasa G. et al.: Incontinenţa anală: Studiu pe 20 cazuri operate. Chirurgia Buc., 2001; 46; 3: 281
6. Prişcu Al.: Hemoroizii şi supuraţiile de origine anală. Ed.Medicală, Bucureşti, 1972

5.Boala pilonidală sacrococcigiană

Este caracterizată prin existenţa unui chist de etiologie dobândită cel mai frecvent, mai rar secundare unor incluziuni dermice sub tegumentul rafeului sacrococcigian. Cauza cea mai frecventă este iritaţia cronică, umiditatea regiunii, infecţia, macerarea epidermului, în condiţiile unei igiene defectuoase ajută la penetrarea părului; penetrarea fibrelor de păr se face mai uşor atunci când pielea rafeului median este tensionată de o serie de mişcări ale membrelor inferioare şi în special la adolescenţă când pielea are o elasticitate foarte mare.

Afecţiunea este mai frecvent întâlnită la bărbaţii cu pilozitate bogată pe trunchi şi membrele inferioare.

Anatomopatologic, leziunea este reprezentată de un chist bine delimitat cu perete gros, fibros, tapetat pe faţa internă de un epiteliu malpighian. Pe secţiune are aspect alb-cenuşiu, cu conţinut purulent şi fire de păr. Alteori

Scanned with OKEN Scanner

chistul abcedat fistulizează, traiectele fiind bogat ramificate, uneori deschise la ceva mai la distanță de rafeu în regiunea sacrată. Traiectele fistuloase sunt tapetate cu un epiteliu pavimentos, discontinuu, întrerupt de țesut de granulație; în traiecte se găsesc fire de păr.

Simptomatologia

Boala este asimptomatică până în momentul în care chistul se infectează. Chistul neinfectat se prezintă ca o formațiune elastică, bine delimitată, nedureroasă, de consistență fermă, situată în șanțul interfesier. Atunci când a survenit infecția simptomatologia este cea a unui abces; dacă nu se intervine chirurgical în timp util, chistul abcedat fistulizează spontan prin unul sau mai multe orificii prin care se scurge o secreție murdară, de obicei nefetidă. Prin orificiile de fistulizare se exteriorizează fire de păr. Explorarea cu stiletul butonat arată de regulă un traiect scurt care conduce în cavitatea chistului fistulizat. Atunci când fistulizarea abceselor a fost realizată cu săptămâni sau luni în urmă, episacrat se constată multiple orificii fistuloase, prin care spontan sau la compresiune se scurge puroi. Prin obstruarea traiectelor pustuloase se pot produce acutizări ale infecției locale.

Diagnosticul diferențial, rareori trebuie făcut cu un abces perianal situat în apropierea vârfului coccisului; hidrosadenita perinală este o afecțiune foarte rară, mai frecvente furunculele pretează la confuzii.

Tratamentul

Singura metodă terapeutică care trebuie aplicată este cea chirurgicală; antibioterapia poate ameliora fenomenele infecțioase locale, dar niciodată nu vindecă un abces pilonidal.

În prezența abcesului pilonidal se recomandă doar incizie și drenaj și după "stingerea" fenomenelor inflamatorii acute la câteva săptămâni se recomandă intervenția cu caracter de cură: excizia monobloc a tuturor părților moi episacrate, până la aponevroza episacrată și sutura tranșelor restante cu fire în "8" pe bourdonet".

Scanned with OKEN Scanner

În prezența fistulelor cronice se va injecta albastru de metilen și excizia va fi asemănătoare, până la aponevroza episacrată; se vor îndepărta prin excizie largă toate zonele colorate în albastru până la vârful coccisului și suficient de extinsă transversal.

Postoperator,la distanță, local va fi menținută o igienă riguroasă.

Bibliografie selectivă

1. Alday S.E.: Pilonidal cyst and sinus; radial excision and primary closure. Surg.Clin.North Am.,1973;53: 3
2. Bascom J.U.: Repeat pilonidal operations. Am.J.Surg.,1987; 154: 118
3. Casten D.F., Tan Y.B., Ayuyao A.: A technique of radical excision of pilonidal disease with primary closure. Surgery, 1973; 71: 1
4. Karydakys G.E.: New approach to the problem of pilonidal sinus. Lancet, 1973; 2: 1414
5. Jensen S.L.,Harling H.: Prognosis after simple incision and drainage for a first episode acute pilonidal abscesses. Br.J.Surg.,1988; 75: 60
6. Marks J. et al.: Pilonidal excision. Healing by open granulation.Brit.J.Surg., 1985; 72: 637
7. Salvati E.P. et al.: Symposium on outpatient anorectal procedures. Pilonidal disease. Can.J.Surg., 1985; 28: 225
8. Palade R.: Boala pilonidală sacrococcigiană. Din "Tratat de Patologie Chirurgicală" (sub red.E.Proca). Ed.Medicală, 1986;VI: 458-464

Scanned with OKEN Scanner

EDITURA "TERRA NOSTRA"
ISBN: 973-85547-8-0

Scanned with OKEN Scanner